

KIVIRCİK KOYUNU VE YERLİ KEÇİLERDE NERVUS VAGUS ÜZERİNDE MAKROSKOPİK VE SUBGROS ARAŞTIRMALAR*

Ali BAHARDIR**
Osman YILMAZ****

Bahri YILDIZ***

Ayşe SERBEST***
Hüseyin YILDIZ****

ÖZET

Bu araştırma, Uludağ Üniversitesi Araştırma Fonu İşletme Müdürlüğü tarafından satın alınan 1,5-2 yaşında 5 kıvırcık koyun ile 5 yerli kıl keçisi üzerinde yapıldı. Hayvanlar anestezi altına alındıktan sonra % 10'luk formaldehit solüsyonu ile tespit edildi.

N. vagus disekte edildikten sonra, bunun belirli bölgelerinden 0.2-0.4 cm kalınlığında enine kesitleri alındı. Bu kesitler sürme şeklinde çini mürekkebi ile boyanarak 2x2x10 büyütmede incelendi.

Yapılan inceleme sonucunda demet sayılarının ilk altı kesit bölgesinde kıvırcık koyunda sağ tarafta, yerli kıl keçisinde ise sol tarafta genel olarak daha fazla olduğu tespit edildi. Kesit 7 ve 8 bölgelerinde ise yerli kıl keçisinde kıvırcık koyuna oranla daha fazla olduğu saptandı. Her iki türde de inceleme yapılan kesit bölgelerinde demet sayısı ile demet çapları arasında ters orantı olduğu görüldü.

Anahtar Kelimeler : Kıvırcık Koyun, Yerli Keçi, Nervus Vagus, Sinir Fasikülü.

* Bu araştırma U.Ü. Rektörlüğü Araştırma Fonunun 93 / 12 No'lu projesi ile desteklenmiştir.

** Prof. Dr.; U.Ü. Vet. Fak. Anatomi Anabilim Dalı, Bursa-Türkiye.

*** Doç. Dr.; U.Ü. Vet. Fak. Anatomi Anabilim Dalı, Bursa-Türkiye.

**** Dr.; U.Ü. Vet. Fak. Anatomi Anabilim Dalı, Bursa-Türkiye.

SUMMARY

A Macroanatomic and Subgross Examination of Vagal Nerve in the Kıvırcık Sheep and Native Goats

This study was carried out on 1,5-2 years old, 5 Kıvırcık Sheep and 5 Native Goats which were bought by Uludağ University, Research Foundation Administration Office. After anesthetizing the animals were fixed with 10 % formaldehyde solution.

After dissecting vagal nerve, 0.2-0.4 cm. width sections were taken from some levels of the nerve. Those sections were examined under 2x2x 10 magnification.

As a result, bundle numbers in the first six section levels were found to be more at the right side in sheep and at the left side in goat in general. In the seventh and eighth section levels bundle numbers were more in Native Goat with compare to Kıvırcık Sheep. In both species an inverse proportion was found between bundle numbers and bundle diameters in the examined section levels.

Key Words : Kıvırcık Sheep, Native Goat, Vagal Nerve, Nerve Bundles.

GİRİŞ

Koyun ile keçi çok eski devirlerden beri insanların et, süt, yapağı, kürk, deri, post, gübre gibi çok önemli ihtiyaçlarını karşılayan, günümüzde de insan hayatındaki önemli yerini hala koruyan iki evcil hayvandır.

Koyun, fakir meraları diğer çiftlik hayvanları türlerine göre daha iyi değerlendirir. Keçiler de, koyunlarla birlikte ülkenin başka amaçlar için kullanılmayan fakir alanlarını değerlendirir ve böylece, yetiştiricisine fazla bir külfet yüklemeyen bu alanlardaki vejetasyonu et, süt ve elyaf gibi ürünlere dönüştürür:

Ülkemizde kırsal kesimde birçok ailenin geçim kaynağı olan koyun ve keçi, sayısal olarak dünyada ilk 6 ülke arasında yer almaktadır.

Türkiye'deki koyun ırkları arasında % 8'lik bir yere sahip olan kıvırcık, et kalitesi yönünden ülkedeki koyun ırkları arasında ilk sırayı alır. Bu ırk Türkiye'nin Trakya bölgesinin başlıca koyun ırkı olup, ayrıca Marmara'nın güney ve doğusundaki illerde de yaygın olarak yetiştirilmektedir.

Et ve süt üretimi için yetiştirilen kıl keçileri ise Türkiye'deki keçi popülasyonunun % 8'ini oluşturur. Başta dağlık ve tepelik bölgeler olmak üzere, ülkenin her yanında yaygındır¹.

Günümüzdeki sosyal ve ekonomik gelişmeler et ve süt gibi hayvansal ürüne olan ihtiyacı arttırmıştır. Bu durum koyun ve keçinin ekonomik

önemlerini arttırmış ve dolayısı ile bunlarla ilgili çok çeşitli araştırmalar yapılmasına neden olmuştur. Biz de bu çalışmada bu iki türün n. vagus'larının makroskopik ve subgros yünden incelemeyi amaçladık.

X. çift beyin siniri olan n. vagus sensibl, vegetatif ve motor sinir iplikleri ile baş, boyun, göğüs ve karın bölgelerine yayılan en uzun beyin siniridir.

Pek çok lif demetleri şeklinde m.oblangata'nın ventrolateral'inden çıkar. Motor ipliklerini bunun hemen arkasından çıkan radices crann. accessorii (n. accessorius vagi) ismi ile n.accessorius'tan alır. Bütün bunların birleşmesi ile oluşan sinir for. jugulare (rum., car.) ya da for.lacerum aborale (equus, sus) ile kafatasından çıkar. Sinir bu delik içinde iken ggl.proximale s. jugulare isimli sensibl ganglion'a sahiptir.

N.vagus'un devamı sırasında kısa bir seyirden sonra ikinci sensibl neurit'lerinin ganglion hücrelerinin bulunduğu ggl. distale s. nodosum bulunur^{2.3.4.5.6.7.8}.

N. vagus baş bölgesinde n. glossopharyngeus'a, ggl. cervicale craniale'ye (n. jugularis), n. tympanicus'a bağlantı kolları ile ramus auricularis, ramus meningeus, ramus pharyngeus ve n. laryngeus cranialis isimli kolları verir.

N. vagus'un kalan kısmı a. carotis communis'in ayrım yeri yakınında tr. sympathicus'un boyun kısmı ile bağ dokusal olarak birleşir ve tr. vago-sympathicus'u oluşturur. Tr. vago-sympathicus, a. carotis communis'in dorsomedial kenarında seyrederek apertura thoracis cranialis'e ulaşır ve burada tr. sympathicus'tan ayrılır.

Göğüs boşluğunda sağ ve sol n. vagus'ların seyirleri farklıdır. Sağ tarafta a. subclavia dextra'nın altından geçerek spatium mediastini'ye giren n. vagus dexter, trachea'yı atlayarak basis cordis düzeyinde trachea'nın dorsal yüzü üzerinde oesophagus'un dorsal ve ventral'inde giden dorsal ve ventral iki kola ayrılır.

Sol tarafta ise yine a. subclavia sinistra'nın altından geçerek spatium mediastini'ye girer. A. brachiocephalica'nın (sus, car.) ya da tr. brachiocephalica'nın (equus, rum.) üzerinden dorsolateral'e geçer ve arcus aorta ve bifurcatio trachea bölgesinde sağ n. vagus gibi dorsal ve ventral iki kola ayrılır.

N.vagus, göğüs boşluğu içinde buraya kadar olan seyirinde, kalbe giden çok sayıda rami cardiaci verir.

Yine göğüs boşluğu içinde her iki n. vagus'tan basis cordis civarında birer n. laryngeus recurrens çıkar. N. laryngeus recurrens sol tarafta arcus aorta hizasında, sağ tarafta ise 2. costa düzeyinde n. vagus'tan ayrılır.

Ayrıca buraya kadar olan seyirinde n. vagus rami bronchales isimli kollarını akciğer köklerine gönderir.

N. vagus'un, her iki tarafta oesophagus'un dorsal ve ventral'inde, oesophagus ile mediastinum'dan karın boşluğuna doğru giden bu son kolları rami communicantes aracılığı ile birbirleri ile bağlantılı olarak bulunurlar. N. vagus'un hiatus oesophageus aracılığı ile diaphragma'yı geçişinden az önce her iki dorsal kol birleşerek tr. vagalis dorsalis'i, ventral kollar da birleşerek tr. vagalis ventralis'i oluştururlar. Daha sonra bu truncus'lar oesophagus'un dorsal ve ventral'inde olarak, oesophagus ile karın boşluğuna girerler. Colon descendens ve rectum hariç kârın boşluğundaki tüm organları innerve ederler.

Periferik sinirler, sinir tellerinin biraraya gelmesi ile şekillenen demetlerden oluşur. Demetler (fasciculus'lar ya da fasciculi) perineurium denilen bir bağ doku kılıfı ile sarılı olarak bulunurlar. Bu demet içerisinde her bir sinir telini saran bağ dokusuna ise endoneurium denir. Periferik siniri bir bütün olarak dıştan saran bağ dokusuna da epineurium adı verilir^{2,3,6,8,9,10,11,12}.

Yapılan araştırmalarda periferik sinirler ile ilgili makroskopik ve mikroskopik düzeyde yapılmış çeşitli araştırmalar bulunmaktadır¹³⁻²¹. Ancak kıvrıkcık koyun ve yerli kıl keçisinin n. vagus'larını morfolojik ve morfometrik yönden inceleyen bir çalışma bulunmamaktadır. Baş bölgesinden karın bölgesine kadar geniş bir alana yayılan n. vagus'taki sinir demetlerinin dağılım, yerleşim ve büyüklüklerinin kıvrıkcık koyun ve yerli kıl keçisinde incelenmesinin yararlı olacağı kanısındayız.

MATERYAL VE METOD

Bu araştırma, Uludağ Üniversitesi Araştırma Fonu İşletme Müdürlüğü tarafından satın alınan 1,5-2 yaşında 5 kıvrıkcık koyun ile 5 yerli keçi üzerinde yapıldı. Hayvanlar anestezi altına alındıktan sonra a. carotis communis'ten kanları boşaltılarak öldürüldü. Daha sonra aynı damardan % 10'luk formaldehit solüsyonu verilerek tespit işlemleri gerçekleştirildi.

N. vagus diseke edildikten sonra tablo I'de belirtilen yerlerden 0,2 - 0,4 cm kalınlığında enine sinir kesitleri alındı. Alınan bu kesitler çini mürekkebi ile sürme şeklinde boyandıktan sonra 2x2x10 büyütmede stereomikroskopta incelendi. Demet çapları ocular içine yerleştirilen mikrometre ile ölçüldü. Daha sonra bu değerler milimetreye çevrildi (1 birim = 0.025 mm). Demet çaplarının büyüklüğü yatay ve dikey olarak iki şekilde ölçüldü.

Daha sonra Tablo I'de belirtilen yerlerden alınan her bir kesitteki demet sayı ve çaplarının ortalamaları alındı. Bu değerler aynı türün diğer bireylerinin ortalamaları ile birleştirildi. Elde edilen veriler tablo haline getirilip istatistiksel analizleri yapıldı ve grafikleri çizildi.

Ayrıca araştırmada, Anatomi Anabilim Dalı'nda her zaman kullanılan araç ve gereçlerden yararlanıldı.

Tablo: I
Kıvırcık Koyun ve Yerli Kıl Keçisinde N. Vagus'tan Kesit Alım Yerleri

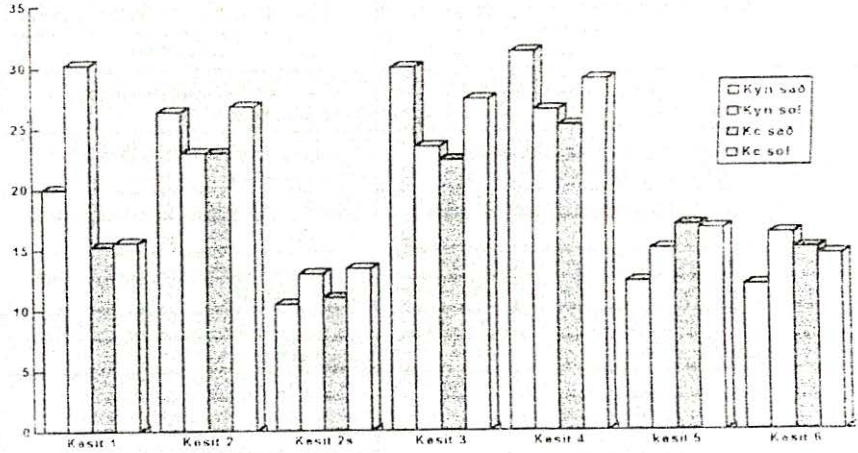
	SİNİSTER	DEXTER
Kesit - 1	N. vagus'a truncus sympathicus'tan kol katılmadan önce	N. vagus'a truncus sympathicus'tan kol katılmadan önce
Kesit - 2	N. vagus'a truncus sympathicus'tan kol katıldıktan sonra	N. vagus'a truncus sympathicus'tan kol katıldıktan sonra
Kesit - 2s	2 nolu kesit içerisinde bulunan truncus sympathicus	2 nolu kesit içerisinde bulunan truncus sympathicus
Kesit - 3	Truncus brachiocephalicus'un çıkış yerinin dorsal'inden	Arteria subclavia dextra'nın çıkış yerinin biraz cranial'inden
Kesit - 4	N. vagus sinister dorsal ve ventral kollarına ayrılmadan önce	N. vagus dexter dorsal ve ventral kollarına ayrılmadan önce
Kesit - 5	N. vagus sinister'in dorsal kolu truncus vagalis dorsalis'e katılmadan önce	N. vagus dexter'in dorsal kolu truncus vagalis dorsalis'e katılmadan önce
Kesit - 6	N. vagus sinister'in ventral kolu truncus vagalis ventralis'e katılmadan önce	N. vagus dexter'in ventral kolu truncus vagalis ventralis'e katılmadan önce
Kesit - 7	Truncus vagalis dorsalis üzerinden	
Kesit - 8	Truncus vagalis ventralis üzerinden	

BULGULAR

Araştırmada kullanılan kıvırcık koyunu ile yerli kıl keçilerinin n. vagus'larının değişik bölgelerinden (Tablo: I) alınan kesitlerdeki sinir demetlerinin (nervi fascicules) sayı ve çapları Tablo: II ve Tablo: III'te, demet sayılarının dağılımı da Grafik: 1, 2, 3, 4, 5 ve 6'da verilmektedir.

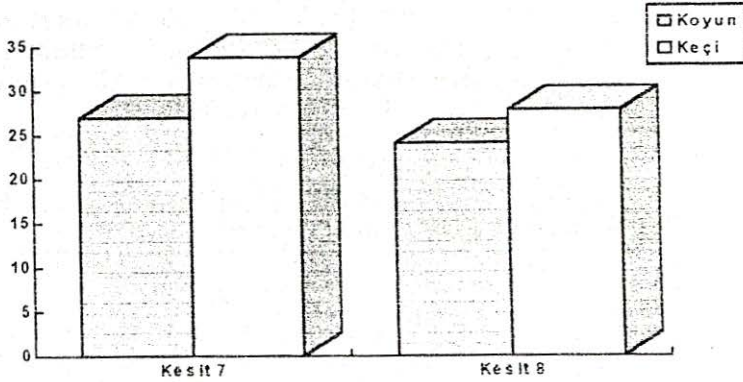
Tablo: II
Kıvırcık Koyun ve Yerli Kıl Keçisinde Nervus Vagus'un Değişik Bölgelerinden Alınan Kesitlerdeki Demet Sayıları

KESİT YERİ	KOYUN				KEÇİ			
	SAĞ		SOL		SAĞ		SOL	
	\bar{X}	S \bar{x}	\bar{X}	S \bar{x}	\bar{X}	S \bar{x}	\bar{X}	S \bar{x}
1	20,00	3,11	30,25	3,75	15,25	1,93	15,60	1,69
2	26,40	3,67	23,00	3,29	23,00	2,26	26,80	3,84
2S	10,50	1,14	10,00	0,00	11,00	1,35	13,40	1,21
3	30,00	2,45	23,50	4,50	22,40	3,19	27,40	1,75
4	31,25	4,27	26,50	5,95	25,25	3,92	29,00	3,42
5	12,33	2,03	15,00	2,86	17,00	2,27	16,67	2,86
6	10,00	1,29	16,25	1,89	15,00	2,35	14,50	1,19
	\bar{X}		S \bar{x}		\bar{X}		S \bar{x}	
7	27,00		3,27		33,80		1,93	
8	24,00		2,37		27,75		7,67	



Grafik: 1

Kıvrıkcık koyun ve yerli kıl keçisinde nervus vagus'un değişik bölgelerinden alınan kesitlerdeki demet sayıları

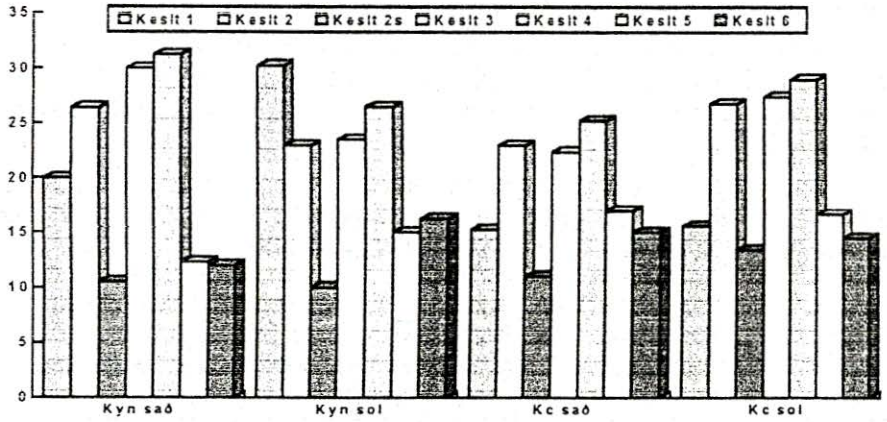


Grafik: 2

Kıvrıkcık koyun ve yerli kıl keçisinde truncus vagalis dorsalis ve truncus vagalis ventralis'deki demet sayıları

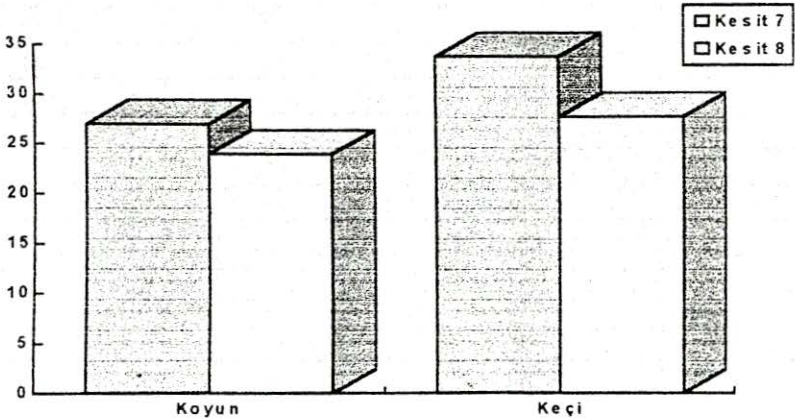
Tablo: II ve Grafik: 1, 2, 3, 4 incelendiğinde demet sayılarının hem aynı türün sağ ve sol tarafları arasında hem de kıvrıkcık koyun ile yerli kıl keçisi arasında farklı olduğu ortaya çıkmıştır. Demet sayılarının sağ tarafta kıvrıkcık koyunda kesit - 1, 2, 3 ve 4'te, yerli kıl keçisinde ise kesit - 5 ve 6'da daha fazla olduğu tespit edilmiştir. Bu farklılıkların istatistiksel bakımdan önemli olmadığı tespit edilmiştir ($p > 0,05$). Yine sağ tarafta tr. vagosympathicus

içerisindeki (kesit - 2s) tr. sympatheticus'a ait demet sayılarının iki türde birbirine yakın olduğu tespit edilmiştir.



Grafik: 3

Kıvırcık koyun ve yerli kıl keçisinde n. vagus'un değişik bölgelerindeki kesitlerinin demet sayılarının durumu



Grafik: 4

Kıvırcık koyun ve yerli kıl keçisinde truncus vagalis dorsalis ve truncus vagalis ventralis'te demet sayılarının durumu

Sol tarafta ise demet sayılarının kesit - 1 ve 6 hariç yerli kıl keçisinde daha fazla olduğu ortaya çıkmıştır. Bunlardan sadece kesit-1'in istatistiksel bakımdan önemli olduğu ($p < 0,05$) diğerlerinde ise bu farklılıkların önemli olmadığı saptanmıştır ($p > 0,05$). Yine sol tarafta tr. vagosympathicus içerisinde

bulunan (kesit-2s) sympathic demet sayısının iki tür arasında birbirine yakın değerde olduğu, fakat tür içi karşılaştırmalarda sağ ve sol taraflar arasında sadece yerli kıl keçisinde önemli fark bulunduğu, bu farkın da istatistiksel bakımdan önemli olmadığı saptanmıştır ($p > 0,05$).

Kesit-7 ve 8'deki demet sayısının yerli kıl keçisinde daha fazla olduğu, fakat bunun istatistiksel bakımdan önemli olmadığı tespit edilmiştir ($p > 0,05$). Ancak her iki türde de kesit-7'deki demet sayısı kesit-8'dekinden daha fazla bulunmuştur.

Sağ ve sol taraftaki eş değer kesitlerdeki sinir demetlerinin yatay ve dikey çapları arasında da gerek tür içi ve gerekse türler arası değerlerde farklılıklar olduğu saptanmıştır (Tablo: III, Grafik: 5, 6 ve 7).

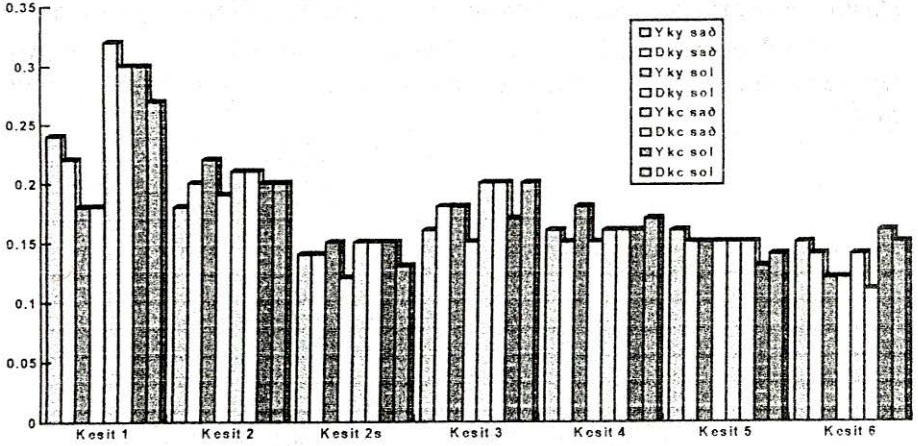
Tablo: III
Kıvırcık Koyun ve Yerli Kıl Keçisinde Nervus Vagus'un Değişik Bölgelerinden Alınan Kesitlerdeki Demet Çapları (mm)

KESİT YERİ	KOYUN				KEÇİ			
	SAĞ		SOL		SAĞ		SOL	
	Yatay	Dikey	Yatay	Dikey	Yatay	Dikey	Yatay	Dikey
	$\bar{X} \pm S\bar{X}$	$\bar{X} \pm S\bar{X}$	$\bar{X} \pm S\bar{X}$	$\bar{X} \pm S\bar{X}$	$\bar{X} \pm S\bar{X}$	$\bar{X} \pm S\bar{X}$	$\bar{X} \pm S\bar{X}$	$\bar{X} \pm S\bar{X}$
1	0,24 0,01	0,22 0,01	0,18 0,00	0,18 0,00	0,32 0,02	0,30 0,01	0,30 0,01	0,27 0,01
2	0,18 0,00	0,22 0,00	0,20 0,00	0,19 0,00	0,21 0,00	0,21 0,00	0,20 0,00	0,20 0,00
2S	0,14 0,00	0,14 0,0	0,15 0,00	0,12 0,00	0,15 0,00	0,15 0,00	0,15 0,00	0,13 0,00
3	0,16 0,00	0,18 0,01	0,18 0,00	0,15 0,00	0,20 0,00	0,20 0,01	0,17 0,00	0,20 0,01
4	0,16 0,00	0,15 0,00	0,18 0,00	0,15 0,00	0,16 0,00	0,16 0,00	0,16 0,00	0,17 0,00
5	0,16 0,00	0,15 0,00	0,15 0,00	0,15 0,00	0,15 0,00	0,15 0,00	0,13 0,00	0,14 0,00
6	0,15 0,00	0,14 0,00	0,12 0,00	0,12 0,00	0,14 0,00	0,11 0,00	0,16 0,00	0,15 0,00
	Yatay		Dikey		Yatay		Dikey	
	\bar{X}	$\pm S\bar{X}$	\bar{X}	$\pm S\bar{X}$	\bar{X}	$\pm S\bar{X}$	\bar{X}	$\pm S\bar{X}$
7	0,15	0,00	0,14	0,00	0,16	0,00	0,15	0,00
8	0,13	0,00	0,14	0,00	0,13	0,00	0,14	0,00

Yapılan tür içi istatistiksel analizlerde sağ ve sol taraf yatay çaplardaki farklılık kıvırcık koyunda kesit-1 ve 7'de $p < 0,001$, kesit-2 ve 4'te $p < 0,05$ düzeyinde, yerli kıl keçisinde kesit-3'te $p < 0,001$, kesit-5'te $p < 0,05$ düzeyinde önemli bulunmuştur.

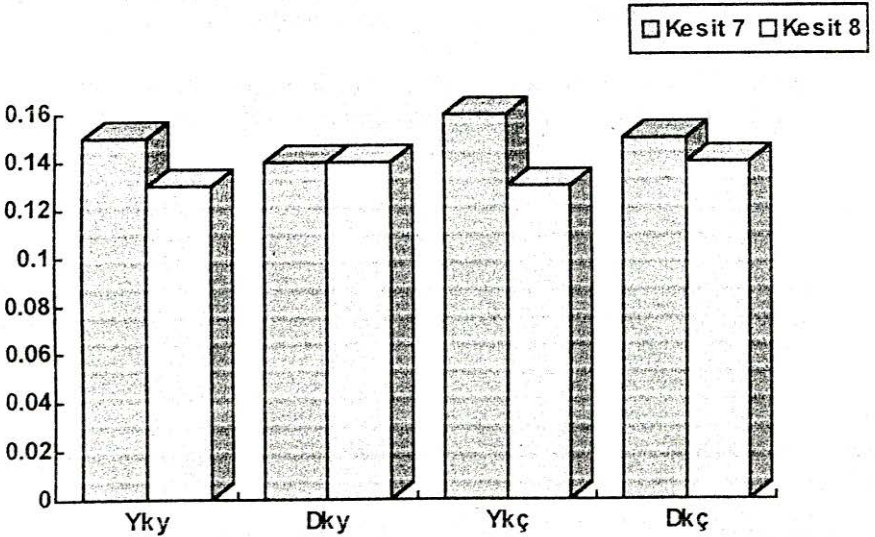
Yine tür içi sağ ve sol taraf dikey çaplar arasında yapılan istatistiksel analizlerde ise bulunan farklılıkların kıvırcık koyunda kesit-1'de $p < 0,01$, yerli kıl keçisinde kesit-5'te $p < 0,05$, kesit-6'da da $p < 0,01$ düzeyinde önemli bulunmuştur. Diğer kesitlerdeki farklılıklar önemli bulunmamıştır ($p > 0,05$).

Kıvırcık koyun ile yerli kıl keçisi arasında eşdeğer kesitlerdeki yatay çaplar arasında yapılan istatistiksel analizlerde farklılıkların sol tarafta kesit-1 ve 6'da $p < 0,001$, kesit-5'de $p < 0,05$ düzeyinde, sağ tarafta ise kesit-2 ve 3'te $p < 0,001$ düzeyinde önemli olduğu saptanmıştır.



Grafik: 5

Kıvırcık koyun ve yerli kıl keçisinde nervus vagus'un değişik bölgelerinden alınan kesitlerdeki demet çapları (mm)



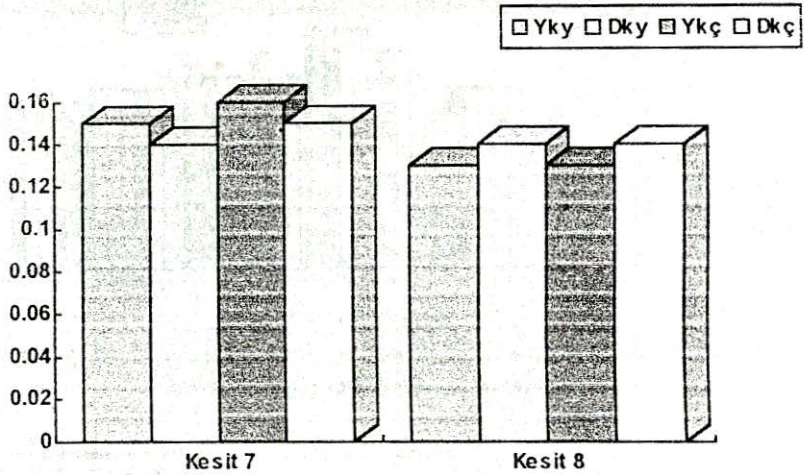
Grafik: 6

Kıvırcık koyun ve yerli kıl keçisinde truncus vagalis dorsalis ve truncus vagalis ventralis'te demet çaplarının durumu (mm)

Yine her iki türün eşdeğer dikey kesitleri arasındaki istatistiksel farklılığın sol tarafta kesit-1 ve 6'da $p < 0,001$, kesit-3'te $p < 0,01$ düzeyinde, sağ tarafta ise kesit-1'de $p < 0,001$, kesit 6'da $p < 0,05$ düzeyinde önemli olduğu tespit edilmiştir.

Diğer kesitlerdeki iki türün yatay ve dikey çaplar arasındaki farklılıkların ise istatistiksel bakımdan önemli olmadığı tespit edilmiştir ($p > 0,05$).

Genel olarak, gerek aynı tür içerisinde, gerekse iki tür arasında demet sayısı ve çapları arasındaki ilişki incelendiğinde ters bir orantı bulunduğu tespit edilmiştir.



Grafik: 7

Kıvrıkcık koyun ve yerli kıl keçisinde truncus vaginalis dorsalis ve truncus vaginalis ventralis'te demet çaplarının durumu (mm)

TARTIŞMA VE SONUÇ

Evcil memeli ve kanatlı hayvanların periferik sinirlerini makroskopik ve mikroskopik düzeyde inceleyen çeşitli araştırmalar bulunmaktadır^{13,14,15,16,17,18,19,20,21}. Ancak kıvrıkcık koyunu ile yerli kıl keçilerinin n. vagus'larını morfolojik ve morfometrik yönden inceleyen bir çalışmaya rastlanılmadı. Sığırlarda^{16,20}, kıvrıkcık koyun ve yerli kıl keçilerinde¹⁸, köpeklerde¹⁷, tavuklarda¹⁹ ve tavşanlarda^{18,21} konumuza yakın yapılan çeşitli araştırmalar bulunmaktadır.

Sağ tarafta kesit 1-6 arası değerlendirmelerde en fazla demet sayısı her iki türde de kesit-4'te, fakat genel olarak kıvrıkcık koyunda daha fazla bulunmaktadır. Yine sağ tarafta kesit 1 - 6 arası değerlendirmelerde en büyük yatay ve dikey demet çapları her iki türde de kesit-1'de tespit edilmiştir.

Sol tarafta ise (kesit 1-6 arası) en fazla demet sayısı, kıvrıkcık koyunda kesit-1'de, yerli kıl keçisinde ise kesit-4'te saptanmıştır. Bu bölgelerdeki demet sayısının ise genel olarak yerli kıl keçisinde daha fazla olduğu tespit edilmiştir. Yine aynı kesitler arasında en büyük yatay ve dikey demet çapları kıvrıkcık koyunda kesit 2'de, yerli kıl keçisinde ise kesit-1'de tespit edilmiştir.

Kesit- 7 ve 8'deki demet sayısının yerli kıl keçisinde daha fazla olduğu, bu kesitlerdeki yatay ve dikey demet çapları arasında fark olmadığı tespit edilmiştir.

Ayrıca demet sayısı ile demet çapı büyüklüğü arasında ters orantı bulunduğunu ifade edenler^{16,18,19,20,21} ile bizim bulgularımız paralellik göstermektedir.

KAYNAKLAR

- 1- AYTUĞ, C. N., ALAÇAM, E., ÖZKOÇ, Ü., YALÇIN, B. C., TÜRKER, H., GÖKÇEN, H.: Koyun Keçi Hastalıkları ve Yetiştiriciliği, Tüm Vet. Hayvancılık Hizmetleri Yayını, No:2, İstanbul, 551 (1995).
- 2- NICKEL, R., SCHUMMER, A., SEIFERLE, E.: Lehrbuch der Anatomie der Haustiere, Bd. 5, Verlag Paul Parey, Berlin und Hamburg, 426 (1975).
- 3- TECİRLİOĞLU, S.: Komparatif Veteriner Anatomi, Sinir Sistemi, Ankara Üniversitesi Basımevi, Ankara, 184 (1983).
- 4- DYCE, K.M., SACK, O.W., WENSİNG, C.J.G.: Textbook of Veterinary Anatomy, W.B.Saunders Company, Philadelphia, London, Toronto, 820 (1987).
- 5- GETTY, R.: Sisson and Crossman's, The Anatomy of the Domestic Animals, Volume I, Fifth Edition, W.B.Saunders Company, Philadelphia, London, Toronto, 1065-1179 (1975).
- 6- ACKERKNECHT, E.B.: Das Nerven System, Ellenberger Baum's Handbuch der Vergleichenden Anatomie der Haustiere, 18. auflage, Springer-Verlag, Berlin, Heidelberg, New York, 809-978 (1977).
- 7- MAY, D.S.N. :The Anatomy ofthe Sheep,Third Edition, University of Queensland Press, 369 (1970).
- 8- KOCH, T.: Lehrbuch der Veterinaer Anatomie, Bd. 3, Die Grossen Versorgung-und Steuerungssysteme, Dritte Auflage, Veb Gustav Fischer Verlag Jena, 285-440 (1976).
- 9- ÇİMEN, A.: Anatomi, U. Ü. Basımevi; 443-607 (1987).
- 10- ODAR, İ.V.: Anatomi Ders Kitabı, Birinci Cilt, 12.Baskı, 288 (1978).
- 11- KALAYCI, Ş.: Histoloji, U.Ü. Yayınları, Yayın No: 2-034-0130, U. Ü. Basımevi, 205 (19' 6).

- 12- DERE, F.: Nöroanatomi ve Fonksiyonel Nöroloji, Adana, 23, (1990).
- 13- WHEELER, S.S., PLUMMER, J.M.: Age-related changes in the fibre composition of equine peripheral nerve, J. of the Neurological Sci., 90 (1), 53-56 (1989).
- 14- WHEELER, S.S.: Quantitative and qualitative morphology of equine peripheral nerve teased fibre studies, Research in Veterinary Sci., 48 (2), 145-151 (1990).
- 15- ILLANES, O., HENRY, S., SKERTIT, I. T.: Light and electron microscopy studies of the ulnar, saphenus and caudal cutaneous sural nerve of the dog. Am. J. of Anatomy, 187 (2), 158- 167 (1990).
- 16- YILMAZ, O., BAHADIR, A., SERBEST, A., YILDIZ, B.: Aynı Yaşlı Simmental Boğaların Plexus İschadicus ve Nervus Pudendus'larının Oluşumuna Katılan Ramus Ventralis'lerdeki Sinir Demetlerinin Morfolojik ve Morfometrik İncelenmesi, U. Ü. Veteriner Fakültesi Dergisi, 2 (12) 1-13 (1993).
- 17- BRAUND, K. G., STEISS, J. E., MARSHALL, A. E. : Morphological and morphometrical studies of the vagus and recurrent laryngeal nerves in clinically adult dogs, Am. J. Vet. Res. 49 (12), 2111-2116 (1988).
- 18- BAHADIR, A., YILDIZ, B., SERBEST, A., YILMAZ, O., YILDIZ, H.: Kıvrıkcık Koyunu ve Yerli Keçide Spinal Sinirlerin (Pars cervicalis, Pars thoracalis, Pars lumbalis, Pars sacralis, Pars coccygea) Ramus Ventralis'lerinin Macro Anatomisi ve Sinir Demetlerinin (Fasciculus) Dağılım ve Yerleşimi Üzerine Araştırmalar, U. Ü. Vet. Fak. Dergisi, Baskıda.
- 19- SERBEST, A., BAHADIR, A., YILDIZ, B., YILMAZ, O.: Tavuklarda Plexus Sacralis İle Bunu Oluşturan Ramus Ventralis'lerin Macro-Anatomik ve Subgros İncelenmesi, U. Ü. Vet. Fak. Dergisi, Sayı:2, Cilt 12 (1993).
- 20- YILMAZ, O.: Sığırlarda Plexus İschadicus'un Oluşumu ve Ramus Ventralis'lerdeki Sinir Demetlerinin Dağılımı ve Yerleşimi, Doktora Tezi, Bursa (1992).
- 21- YILMAZ, O., YILDIZ, H., YILDIZ, B., SERBEST, A.: Beyaz Yeni Zelanda Tavşanlarının (*Oryctolagus cuniculus* L.) Plexus Brachialis'inin Oluşumuna Katılan Rami Ventralis ve Plexus'tan Çıkan Sinirlerin Sinir Demetlerinin Morfolojik ve Morfometrik İncelenmesi, Anatomi Kongresi, 6-9 Eylül 1995, İzmir.