



**T. C.
ULUDAĞ ÜNİVERSİTESİ TIP FAKÜLTESİ
PLASTİK, REKONSTRİKTİF VE ESTETİK CERRAHİ
ANABİLİM DALI**

**SIÇAN MODELİNDE GEÇ DÖNEM SİNİR ONARIMINDA YAĞ GREFTİ
KULLANILMASININ YARA İYİLEŞMESİ ÜZERİNE ETKİSİNİN
İNCELENMESİ**

Dr. İsmail AKSU

UZMANLIK TEZİ

BURSA – 2015



**T. C.
ULUDAĞ ÜNİVERSİTESİ TIP FAKÜLTESİ
PLASTİK, REKONSTRİKTİF VE ESTETİK CERRAHİ
ANABİLİM DALI**

**SIÇAN MODELİNDE GEÇ DÖNEM SINIR ONARIMINDA YAĞ GREFTİ
KULLANILMASININ YARA İYİLEŞMESİ ÜZERİNE ETKİSİNİN
İNCELENMESİ**

Dr. İsmail AKSU

Danışman: Prof. Dr. Ramazan KAHVECİ

UZMANLIK TEZİ

BURSA 2015

İÇİNDEKİLER

Özet.....	ii
İngilizce Özet.....	iii
Giriş.....	1
I.Periferik Sinir Onarımının Tarihçesi.....	3
II.Periferik Sinir Sistemi.....	4
II.A.Embriyoloji.....	4
II.B.Histofizyoloji.....	4
II.C.Periferik Sinir Kanlanması.....	8
III.Periferik Sinir Yaralanmaları.....	9
IV.Periferik Sinir Yaralanmalarının Sınıflandırılması.....	11
V.Cerrahi Tedavi.....	13
VI.Yağ Grefti.....	16
Gereç ve Yöntem.....	18
I.Cerrahi İşlem.....	19
II.Deney Sonuçlarının Değerlendirilmesi.....	22
Bulgular.....	25
Tartışma ve Sonuç.....	32
Kaynaklar.....	40
Teşekkür.....	46
Özgeçmiş.....	47

ÖZET

Periferik sinir hasarından sonra ideal sinir iyileşmesini sağlamak her zaman mümkün olmamaktadır. Sinir hasarı sonrası onarımın geciktiği hallerde sinir iyileşme süreci daha olumsuz yönde etkilenmektedir. Sinir iyileşme kalitesini arttırmak için farklı cerrahi teknikler, malzemeler, çeşitli farmakolojik kimyasal ajanlar kullanılmıştır. Fakat sinir onarımı için mükemmel olarak tanımlayabileceğimiz bir yöntem hala bulunmamaktadır. Sinir hasarı sonrası onarımın geciktiği durumlarla klinik pratikte sıkça karşılaşmakta olduğumuzdan bu çalışmada, sıçan siyatik siniri onarımı geciktirilerek onarım hattı çevresine sarılan yağ greftinin sinir iyileşmesi üzerine etkisinin incelenmesi amaçlandı. Bunun için, 24 adet Sprague-Dawley cinsi sıçan seçildi ve eşit 2 gruba ayrıldı. Öncelikli olarak hepsinin sağ siyatik sinirleri kesildi ve onarılmadı. İki hafta sonra 1. gruptaki 12 sıçanın siyatik sinirleri onarıldı. Bu grup kontrol grubu olarak belirlendi. Diğer 12 sıçanın siyatik sinirleri onarıldı ve sağ gluteal alan- kuyruk arasındaki bölgeden elde edilen yağ grefti onarım hattı çevresine sarıldı. Bütün denekler 4. haftada sakrifiye edilerek sinir segmentleri örneklendi ve histopatolojik incelemeye gönderildi. Yara yerinde cilt ve kas fasyası kapanması ile sinir yapışıklığı ve ayrılabilirliği makroskopik olarak incelendi ve derecelendirildi. Sinir koaptasyon alanında histopatolojik olarak rejenerasyon, inflamasyon ve fibrozis parametrelerinin incelendi ve derecelendirildi. Makroskopik ve histopatolojik inceleme sonuçları Mann-Whitney U testi ile istatistiksel olarak analiz edildi. Analiz sonucunda her iki grupta değerlendirilen parametrelerde anlamlı farklılık saptanmadı.

Sonuç olarak çalışmada; gecikmiş sinir onarımında yağ grefti kullanımının sinir iyileşmesi üzerine olumlu etkileri olabileceği gözlemlenmiştir.

Anahtar kelimeler: Sinir iyileşmesi, yağ grefti, gecikmiş onarım

SUMMARY

The Effect of Fat Graft Wrapping on Wound Healing in Delayed Nerve Repair on a Rat Model

Ideal neural healing is not always possible to establish after peripheral nerve repair. In conditions that nerve repair delayed after nerve damage, nerve healing is effected negatively. Various types of microsurgical techniques, tools, pharmacological and chemical agents were used to increase the quality of neural healing process. However, there is still no technique available we consider as “perfect”. In clinical practice, we frequently encountered the situation of delayed nerve repair after nerve damage. In this study; it was aimed to investigate the effect of fat graft, wrapped around sciatic nerve after delayed repair, on neural healing. To establish this; twenty four Sprague-Dawley rats were chosen and separated into two groups equally. Firstly all rats' right sciatic nerves were transected and left cut. Two weeks later the sciatic nerves of 12 rats' in group 1 were repaired and this group chosen as control group. The other 12 rats' right sciatic nerves were repaired and harvested fat graft, from the area between gluteal region and tail region, was wrapped around the repair zone. All the rats were sacrificed 4 weeks post-operatively, nerve segments were removed and sent for histopathological evaluation. Skin /muscle fascia closure and neural adhesion in the wound were investigated and graded macroscopically. Regeneration, inflammation and fibrosis parameters in nerve coaptation zone were investigated and histopathological grading was performed. Macroscopical and histopathological results were analyzed statistically with Mann-Whitney U test. It was observed that there is no meaningful difference between two groups on investigated parameters.

As a result of this study; in the situation of delay on nerve repair, It was observed that wrapping fat graft to neural coaptation zone may have a positive effect on neural healing.

Keywords: Neural healing, fat graft, delayed repair.

GİRİŞ

Periferik sinir hasarları travma, tümör invazyonu, tuzak nöropatiler ve uygulanan cerrahi girişimler gibi birçok farklı sebepten kaynaklanabilir. Bu sebeplerin en sık karşılaşılanı travmadır. Travmaya bağlı hasarlar en çok penetran yaralanma, ezilme yaralanması, traksiyon ve iskemi yaralanmasının sonucu olarak ortaya çıkar (1, 2) . Periferik sinir, aksonlarını kendi kendine onarma, elektriksel uyarının devamlılığını yeniden sağlama ve distal hedef organı yeniden uyarabilme kapasitesine sahiptir. Başarılı bir rejenerasyon hasarlı nöron ile nöron dışı hücrelerin uyumlu etkileşimi ile gerçekleşebilir (3). Fakat periferik sinir hasarına sebep olan çoğu durum periferik sinirin kendi kendini onarma yetisinin ötesine geçer (4). Böyle durumlarda mikrocerrahi tekniklerle periferik sinir onarımı gerekli hale gelir. Sinir iyileşmesinin hücresel ve moleküler temeli ile ilgili ulaşılan bilgilere, kullanılan farklı mikrocerrahi tekniklere, otolog sinir greftlerine, kondüit malzemelere, iyileşmeyi arttırıcı büyüme uyarıcılarına, onarım başarısını arttırma amaçlı elektrofizyolojik ve histokimyasal metodlara rağmen mükemmel denilebilecek yöntemlere henüz ulaşamamıştır. Bu durum, periferik sinir onarımlarını hala güncel araştırmaların konusu haline getirmektedir (5-9).

Periferik sinir onarımı sonrası başlayan rehabilitasyon sürecinde, sinir iyileşmesinde sorunlar meydana gelmesi nadir değildir. Onarım sonrası prognozu belirleyen çeşitli etkenler vardır. Bunlar; yaş, onarım zamanı (10), hasarlanma düzeyi, onarım hattındaki gerim (11) ve skar dokusu oluşumudur. Epinöral ve ekstranöral skar dokusu oluşumu bu durumların başında gelir. Skar dokusu oluşumuna yatkınlık oluşturan hastaya özel (kişisel) ve cerrahi etkenler mevcuttur. Diabetes mellitus, hipotroidi, obezite, sigara kullanımı, sistemik hastalıklar kişisel etkenlere örnek olarak gösterilebilir. Cerrahi etkenler olarak ise travmanın şiddetinin yüksek olması, iyatrojenik sinir kesisi, cerrahi gecikmesi gibi sebepler sıralanabilir (12,13) . Periferik sinir hasarı sonrası onarım zamanı geciktikçe

meydana gelen uzamış akson hasarı ve uzamış denervasyon nedeniyle gecikmiş sinir onarımında fonksiyonel düzelme olumsuz yönde etkilenmektedir(14,15).

Sinir hasarı ve onarımı sonrası gelişen skar dokusu, sinirde mekanik basıya sebep olarak endonörium ödemi ile beraber iskemik bir süreçte sebep olur. Bu süreç sinir dokusu hasarıyla sonuçlanır. Basının distalinde perinörium ve epinörium kalınlaşır akson sayısı ve kalınlığında belirgin azalma olur. Myelin kılıf kalınlığında da oluşan azalma, longitudinal kayma hareketinin önüne geçer ve ileti problemleri yaratır (12,13,16). Periferik sinir onarımı sonrası oluşan skar dokusunun cerrahi sonucun kalitesini düşürdüğüünün anlaşılmasının ardından bu durumun önüne geçilmesi amacıyla yeni yöntemler denenmiştir. Otolog vasküler greftler (arter ya da ven), mukoza grefti, yapay kondüit malzemeler, fasya dokusu ile sinir onarım hattının sarılması, serbest vaskülarize omentum ile sinirin kanlandırılmasının artırılması gibi cerrahi girişimler denenmiş fakat sonuçların sıklıkla tatmin edici olmadığı görülmüştür. Son yıllarda hasarlanmış sinirin etrafına insan amniyotik membran ve hyalüronik asit enjeksiyonu, okside rejenere selüloz-heparin kombinasyonları, 5-fluorourasil, GORE-TEX® ve Contractubex®, siklosporin A gibi ürünlerin kullanımı denenmiştir (9,17-23).

Yağ greftlerinin hem rekonstrüktif hem de estetik cerrahide yumuşak doku hacimlerinin doldurulması için kullanımı sık başvurulmuş bir uygulamadır. Yağ greftinin, kolay elde edilebilirliği, geniş bir vücut alanının verici saha olarak kullanılabilmesi, verici sahada işlevsel kaybın olmaması, düşük immunojeniteye sahip olması (24), yapılan deneysel çalışmalarda anti-inflamatuar, anti-apoptotik, damarlanmayı artırıcı ve fibrozisi azaltıcı etkilerinin gösterilmiş olmaları, kullanımı açısından güven vermektedir (25,26). Ayrıca yağ dokusu üzerinde yapılan çalışmalar, yağ dokusunun güçlü bir kök hücre kaynağı olduğunu göstermiştir. Söz konusu kök hücrelerin yerleştirildikleri dokularda farklılaşarak iyileşme sürecine katkı yaptıkları gösterilmiştir (27,28).

Yağ dokusunun aynı denekten otolog olarak elde edilerek, geçikmiş sinir onarımı yapılmış deneklerde sinir onarım hattına sarılması ile periferik sinir iyileşme sürecine etkisinin incelenmesi çalışmamızın amacını oluşturmaktadır.

I. Periferik Sinir Onarımının Tarihçesi

Periferik sinir üzerine ilk çalışmalar Hipokrat (MÖ 460-370) tarafından yapılmıştır. Periferik sinirler, tendonlardan ayrımı yapılarak spinal korda kadar disseke edilmiş, duysal ve motor olarak bileşenlerine ayrılmıştır. Periferik sinir kesileri ve kesi sonucunda belirli fonksiyonel ve duysal kusurlar geliştiğini ilk gözlemleyen ise Galen (MÖ 130-200) olduğu bilinmektedir (29-30).

Periferik sinir onarımının ilk kez İbn-i Sina (MS 980-1037) tarafından gerçekleştirildiği bilinmektedir (30). Frances Glison sinirin uyarılabilir yapısını göstermiştir. Antoni Van Leewenhoek sinir dokusunun mikroskop altında hücresel yapısını göstermiş, Fontana akson ve miyelin kılıfını tarif etmiştir. Galvani sinir liflerinin fonksiyonel yapılarına açıklık getirmiştir. 19. yüzyılda Sir Charles Bell motor sinirlerin ventral köklerdeki anatomik organizasyonunu, François Magendie dorsal köklerin yapısını göstermiştir. Theodore Schwann kendi adıyla anılan hücrenin yapı ve işlevini yayınlamıştır. Johannes Von Purkinje nöron ve aksonlar arasındaki bağlantıları tarif etmiştir. Robert Remak miyelinli ve miyelinsiz sinirleri tariflemiştir. 1850'de August Waller'in kurbaçalarda hipoglossal ve glossofaringeal sinirlerde yaptığı deneylerde distal sinir yapısından yaralanmadan sonra başlayan değişiklikleri tanımlamıştır (Wallerian dejenerasyonu) (30). 1873 yılında Hueter, sinir kesisi sonrası epinöral onarımı tarif etmiştir. Langley ve Hashimoto ise 1917'de perinöral tekniği tanımlamışlardır (31).

Golgi ve Cajal, 1906'da sinir sisteminin yapısını ve sinirlerin fonksiyonel bağlantılarını keşfederek Nobel Tıp Ödülü'nü kazanmışlardır.

Hoffman ve Tinel 1915'te rejenere olan sinir duyu alanında parestezi oluşabileceğini bildirmiştir. Erlenger ve Gasser, 1945'te sinir liflerinin fonksiyonları ve elektrofizyolojik özelliklerini ortaya koydukları çalışmaları ile Nobel Tıp Ödülü'nü kazanmışlardır. Daha sonraki yıllarda Sunderland, Millesi ve Terzis'in sinir hücreleri, Schwann hücrelerinin rolü, sinirin yaralanmaları, aksona ait transport ve aksonal filizlenmeler konusundaki çalışmaları ile periferik sinir cerrahisinde önemli gelişmelere ön ayak olmuştur (30,32,33).

Tarih boyunca adım adım gelişen mikrocerrahi prosedürlerinin sonucunda Amerikan Cerrahlar Derneğinin 1992 yılındaki toplantısında mikrocerrahi terimi, dış çapı 2,5 mm. altında olan arter, ven ya da sinirlerde gerçekleştirilen işlemleri tanımlamak için kullanılmaya başlanmıştır (34) .

II. Periferik Sinir Sistemi

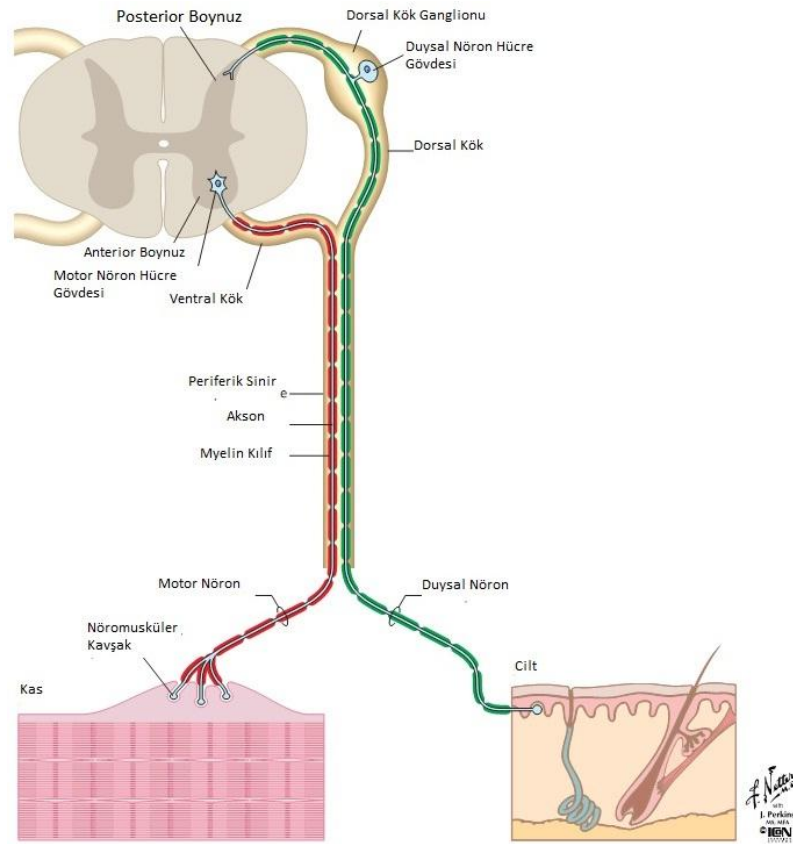
II.A. Embriyoloji

Sinir sistemi ektodermden kaynaklı olarak embriyogenezin 3. haftasından itibaren gelişmeye başlar. Embriyoda motor sinir hücreleri gelişimin 4. haftasında spinal kordun ön boynuz sinir hücrelerinden köken alarak ortaya çıkarlar. Gelişim sırasında motor aksonlar çıktıkları yerden erişkindeki normal anatomik yerlerine kas taslakları ile birlikte ulaşırlar. Bu sırada duyu sinirleri de gitmeleri gereken normal anatomik deri bölgelerine ulaşır. Duyu sinirlerinin innerve ettiği deri bölgelerine dermatom, motor sinir dallarının innerve ettiği kas bölümlerine ise miyotom adı verilir (35,36) .

II.B. Histofizyoloji

Periferik sinir sisteminin primer fonksiyonel birimleri, ektoderm kaynaklı nöron isimli hücrelerdir. Soma, dendrit ve akson yapılarından oluşmaktadır. Nöronlar akson ve dendrit denilen sitoplazmik uzantıları ile diğer nöronlar ve iletim yaptıkları son organ arasında iletişim kurmaktadır. Aşağı motor nöron hücre gövdeleri ve presinaptik sempatik ganglionlar, medulla spinalisin ön boynuzunda yerleşiktir. Aşağı motor nöron

gövdesinden çıkan aksonlar, ön spinal köklerde spinal sinirlerle birleşip vertebral foramenden çıkarlar. Motor sinir lifleri, kaslardaki sinir-kas bileşkelerinde sonlanırlar. Presinaptik sempatik liflerin aksonları, sempatik ganglionlara gider. Postsinaptik sempatik nöronların aksonları, perifere giderek kan damarları, deri ve kıl foliküllerini innerve eder. Duysal hücre gövdeleri arka kök ganglionlarında yerleşiktir ve aksonları spinal sinirlerle kaynaşıp sonuçta duysal son organlarla birleşirler (12, 37) .

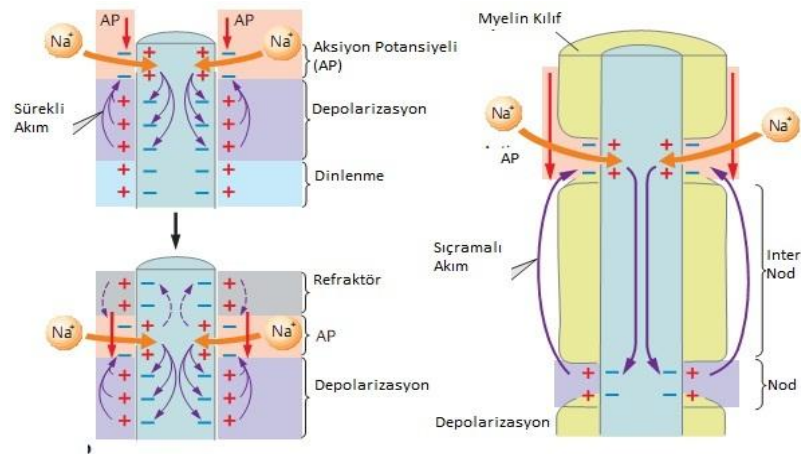


Şekil-1: Spinal sinir anatomisi (38).

Dendritler sinaptik terminaller oluşturacak şekilde nöron yüzeyini kaplamıştır. Nöronlarda genellikle bir adet akson bulunur. Aksolemma, aksonu saran trilaminar bir membrandır. Nöronda çekirdek, endoplazmik retikulum ve mitokondri dışındaki organeller aksoplazmada yer alır. Ayrıca aksoplazmada nörotübüller ve mikrofilamanlardan oluşan bir transport sistemi vardır. Transport hem akson distaline (antegrad) hem de nörona

dođru (retrograd) yönde gerçekleşmektedir. Akson zarı sodyum iyonuna karşı geçirgen değildir. Nöronlardaki iletinin temelini oluşturan elektriksel aktivite Na-K ATP'az pompaları yardımı ile oluşan bir süreçtir. Hücre içi sıvıda yüksek yoğunlukta potasyum (K^+) iyonu ve diğer anyonlar, düşük yoğunlukta sodyum (Na^+) ve Klor (Cl) iyonu bulunur. Zarın denge halindeki potansiyeli -70 mV'dur. Zar elektrik uyarılarla uyarıldığında, depolarizasyon olur. Zardaki Na^+ kanallarının Na^+ geçirgenliği artar, sodyum dengelenir ve zar potansiyeli $+30$ mV'a ulaşır, aksiyon potansiyeli açığa çıkar. Bu potansiyel sinir lifi boyunca yayılım gösterir (32, 39) .

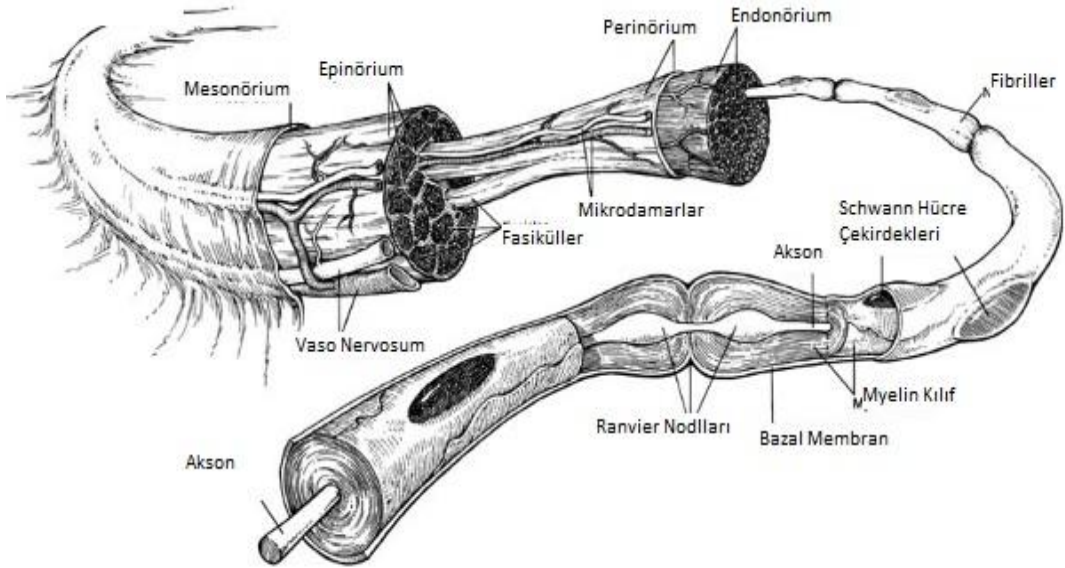
Periferik sinirler myelinli ve myelinsiz olmak üzere ikiye ayrılabilir. Myelin, akson etrafına sirküler olarak sarılmış olan Schwann hücreleri tarafından oluşturulur. Myelin tabakasında 1–2 mm ara ile Ranvier nodu adı verilen kesintiler mevcuttur. Myelinli sinirlerin hızlı ileti yapması Ranvier nodundan kaynaklanan saltatuar depolarizasyon ile oluşmaktadır. Aksiyon potansiyeli myelinli bölgeleri atlayarak bir noddan bir sonraki noda sıçramaktadır. Bu sayede myelinli sinirlerin iletim hızı myelinsiz sinirlere göre oldukça fazladır. Myelinsiz aksonda ileti hızı $2 - 2,5$ m/sn iken myelinli sinirlerde $3 - 150$ m/sn dir (40-42).



Şekil-2: Myelinli ve myelinsiz periferik sinirde elektriksel iletim (43).

Akson ve Schwann hücrelerinden oluşan periferik sinir lifleri birleşerek fasikül denilen küçük demetleri oluşturmaktadır. Bir periferik sinir

içinde ortalama 3 - 5 fasikül bulunur. Bu sinir demetleri fibroblast, mast hücreleri, kapiller kan damarları ve kollajenöz ara maddelerden oluşan ve endonörium adı verilen bir kılıf ile sarılıdır. Endonörium lenfatik kanal içermez. Endonörium çevreden izole iyonik bir ortam sağlamada önemlidir. Fasiküller perinörium denilen bağ doku ile sarılıdır. Perinörium hem mekanik bariyer hem de elektrolit dengesini sağlayan bir diffüzyon bariyeridir. Kan-beyin bariyeri periferik sinirin spinal korddan ayrıldığı yerden başlayan kan-nöron bariyeri ile devam etmektedir. Bu oluşumu distalde perinörium ve endotel tabakası yapar. Görevi nöral beslenmeyi sürdürecektir mikroçevreyi oluşturmaktır. Epinörium ise fasiküllere hareketlerinde ve dış travmalara karşı destek görevi olan koruyucu bir bağ dokudur. İç ve dış olarak iki katmanı vardır. İç katman daha çok perinöral aralıklara septalarla tutunarak stabilizasyonu sağlarken, dış katman yoğun bağ dokusu ile koruyucu kılıfı oluşturmaktadır. Mezonorium en dış katman kabul edilir. Mezonörium, perinöral vasküler pleksusu taşımaktadır ve sinir fasikülünün hareketle sürtünmeden zarar görmesini engellemektedir (44-46).



Şekil-3: Periferik sinir kesiti (47).

II.C. Periferik Sinir Kanlanması

Periferik sinirlerin beslenme paterni Bridenbach ve Terzis (48) tarafında araştırılmıştır. Sinirleri besleyen vasküler pediküller mezonorium içinde seyreder ve valv benzeri yapılar taşırlar. Kan akımı bu damarlardan vazo nervorumlara akmaktadır.

Periferik sinirler segmental (ekstrinsik) ve longitudinal (intrinsik) kan desteklerine sahiptirler. Periferik sinir kanlanması 3 paternden birine ait olacak şekilde sınıflandırılır:

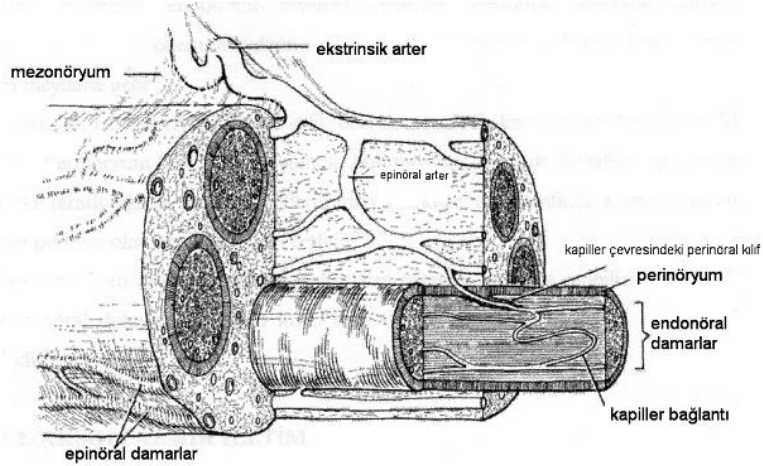
- 1) Dominant bir pedikülü olmayan segmental kanlanma,
- 2) Sinirle birlikte longitudinal devam eden tek bir dominant pedikül,
- 3) Sinirin seyri boyunca multiple dominant pediküller.

Bu damarlardan vasa nervorum'a akan kan, mezonöryumdan sinire girer ve epinöral boşluğa ulaşır. Bu noktadan itibaren, pleksuslar oluşur. Epinorium ve perinoriumda, longitudinal olarak besleyici damarlar seyreder. Endonorium seviyesinde ise, sadece ince kapiller ağ mevcuttur. Venöz drenaj, arterioler desteğe paralel olarak seyreder (12).

Sinirlerde, belirgin intrinsik kan akımı vardır. İntinsik kan akımının, bir siniri, oldukça uzun mesafeler boyunca besleyebileceği gösterilmiştir. Bu özellik sinirlerin mobilizasyonuna izin verir. Epinöral damarlarda bulunan endotel hücreleri arasında protein gibi büyük moleküllerin geçişine izin veren açıklıklar bulunur. Perinorium ise büyük protein molekülleri için geçirgen değildir. Endonöral endotel hücreleri, komşu hücrelerle sıkıca bir arada bulunarak endonöral boşlukta proteinin damar dışına çıkmasını engeller. Kan-sinir bariyeri, bu sıkı hücre topluluğu ve perinorium birlikteliği ile oluşur. Cerrahi diseksiyon sırasında bu özellik akılda bulundurulup, perinoriumun zarar görmemesine dikkat edilmelidir (12).

Periferik sinir gövdesi, iyi vaskülarize yapısıyla travmaya vasküler geçirgenlikte artma ve intranöral ödemin dahil olduğu inflamasyon ile cevap verir. Travma sonrası epinöral damarlar hızla tepki göstererek epinöral ödem meydana gelir. Ödem, perinoriumun bariyer fonksiyonu sebebiyle

endonöral boşluğa ulaşamaz. Perinöral bariyer bozulmadan endonöral ödem meydana gelirse bir çeşit kapalı kompartman sendromu oluşur. Periferik sinir sisteminde ven yapıları, arterlere eşlik ederken lenfatik kanallar daha değişik yayılım gösterir. Lenfatik kanallar, epinörium boyunca uzanırlar. Endonörium lenfatik içermediğinden endonöral sıvının hacmini devam ettirmesi aksoplazmik akıma bağlıdır (49) .



Şekil-4: Periferik sinir vasküler anatomisi (50).

III. Periferik Sinir Yaralanmaları

Sinir onarımlarının başarısı erken dönemde yapıldığı takdirde daha yüksektir. Geciken onarımla birlikte son organ denervasyonu da geç yapılan onarımların başarısını düşürmektedir. Bu durum özellikle distal güdüğe infiltrasyon yapan hücrelerin fonksiyonlarını yapma zamanlamasıyla ilişkilidir (51,52). Periferik sinirde kesi olduğu anda, hasar alanında moleküler düzeyde dejeneratif bir süreç başlar. Mekanik travmayla beraber oksijen ve kan desteğinde kesinti oluşur ve Schwann hücrelerinin içine kalsiyum akışı başlar (53). Kalsiyum erken dönem Schwann hücresi proliferasyonunu uyarır (54). Kalsiyum hasarlı akson aksoplazmasına girerek aksonal hasarın ortalama 20. dakikasında intraselüler kaskatları tetikleyerek hücre dejenerasyonunu başlatır. Fibroblast büyüme faktörü 2 gibi proteinleri aktive ederek Wallerian

dejenerasyonun ilerlemesini sağlar. Aksonal demyelinizasyon başlar, Schwann hücre proliferasyonu ile distal sinir segmentinde myelin segmentleri temizlenir (55). Eğer bu dönemde sinir onarımı yapılmaz ise Schwann hücreleri apoptosis sürecine girer (56).

Proliferasyon yaralanmanın 2-3. gününde maksimum seviyeye ulaşır ve bu günden sonra hasarlı bölgeye makrofaj infiltrasyonu başlar. Makrofajlar demyelinize segmentleri fagozite etmenin yanında aksonun üzerinde ilerleyeceği substratı oluşturur (57). Periferik sinir hasarına akut inflamatuvar yanıt 7. güne kadar sürer ve bu sürenin sonunda kan sinir bariyeri geçirgen hale gelir. Böylece kan kaynaklı hücrelerin bölgeye göçü kolaylaşır. Schwann hücrelerinden salınan sitokin ve kemokinler immün cevap hücrelerini hasarlı bölgeye çeker (4). Myelin parçalarını fagosite eden makrofajların sayısı hasarın 1. haftasında maksimum seviyeye ulaşır ve büyük çoğunluğu bölgeye sistemik dolaşımdan gelir. Makrofajların hasarlı alanda varlığı ayları bulabilir ve bu sürecin sonunda ya lenfatik dolaşım ile bölgeden çekilirler ya da apoptozis ile yok olurlar (58).

Lenfositler hasarlı bölgeye en son ulaşan bağışıklık sistemi hücreleridir. 3. günden itibaren hasarlı bölgede görülmeye başlarlar ve başlıca görevi pro ve anti inflamatuvar sitokinler salgılayarak makrofaj fonksiyonunu regüle etmektir (59).

İnflamasyon sinir iyileşmesi için hayattır. Wallerian dejenerasyonun başlıca hücreleri Schwann hücreleri ve makrofajlardır. Fagositozis ve büyüme faktörlerinin salınımı distal güdüğün aksonal rejenerasyonu süresinde devam eder. Aksonal rejenerasyon süresince Schwann hücreleri diğer sinirlerin bazal lamina tüplerine Büngner bantlarını üreterek bağlanırlar. Bu bantlar aksonların yeniden büyümesi için üretilen substrattır (60). Aksonal bağlantılar kurulduktan sonra remyelinizasyon süreci başlar. Yeni myelin kılıfı eskisine göre daha incedir. Ranvier boğumları arası mesafe kısalmıştır ve iletim daha yavaştır ve eski haline ulaşması yıllar sürebilir hatta istenilen kaliteye asla ulaşamayabilir (61).

IV. Periferik Sinir Yaralanmalarının Sınıflandırılması

Periferik sinir nöropatilerinin anlamamızda sinir yaralanmalarını bilmenin önemi büyüktür. 1941 yılında Cohen, periferik sinir yaralanmalarının sınıflandırılması üzerine çalışmalar yapmış, sonrasında 1943 yılında Seddon; **nöropraksi**, **aksonotmezis** ve **nörotmezis** olarak üçlü sınıflandırmayı tariflemiştir (39). Bu sınıflamanın tüm yaralanmaları içermediği görülüp Sunderland tarafından beş kategoriden oluşan daha kapsamlı bir sınıflandırma yapılmıştır (62). Ancak bu iki sınıflamanın birçok sinir lifinden oluşan periferik sinir yaralanmalarını ve kombine yaralanmaları yeteri kadar kapsamadığını düşünen Mackinnon ve Dellon, Sunderland sınıflamasına 6. derece yaralanmayı eklemişlerdir (63).

Sunderland 1.derece yaralanma (nöropraksi): Sinirde anatomik bir patoloji olmadığı halde akson bütünlüğünün korunduğu fakat sinir iletiminde problem olma halidir. Patolojik değişiklikler olmaması dolayısıyla Wallerian dejenerasyonu ve hasarlanan bölgenin proksimal kısmında rejenerasyon görülmez. Geçici segmental demiyelinizasyon gelişir. Remiyelinizasyon başlamasıyla 6-8 hafta içinde motor paralizi tam ve hızlı olarak geri döner. Genel olarak kompresyona bağlı oluşan bu yaralanma; en sık brakial pleksus, radial, median, ulnar ve peroneal sinirlerde meydana gelir.

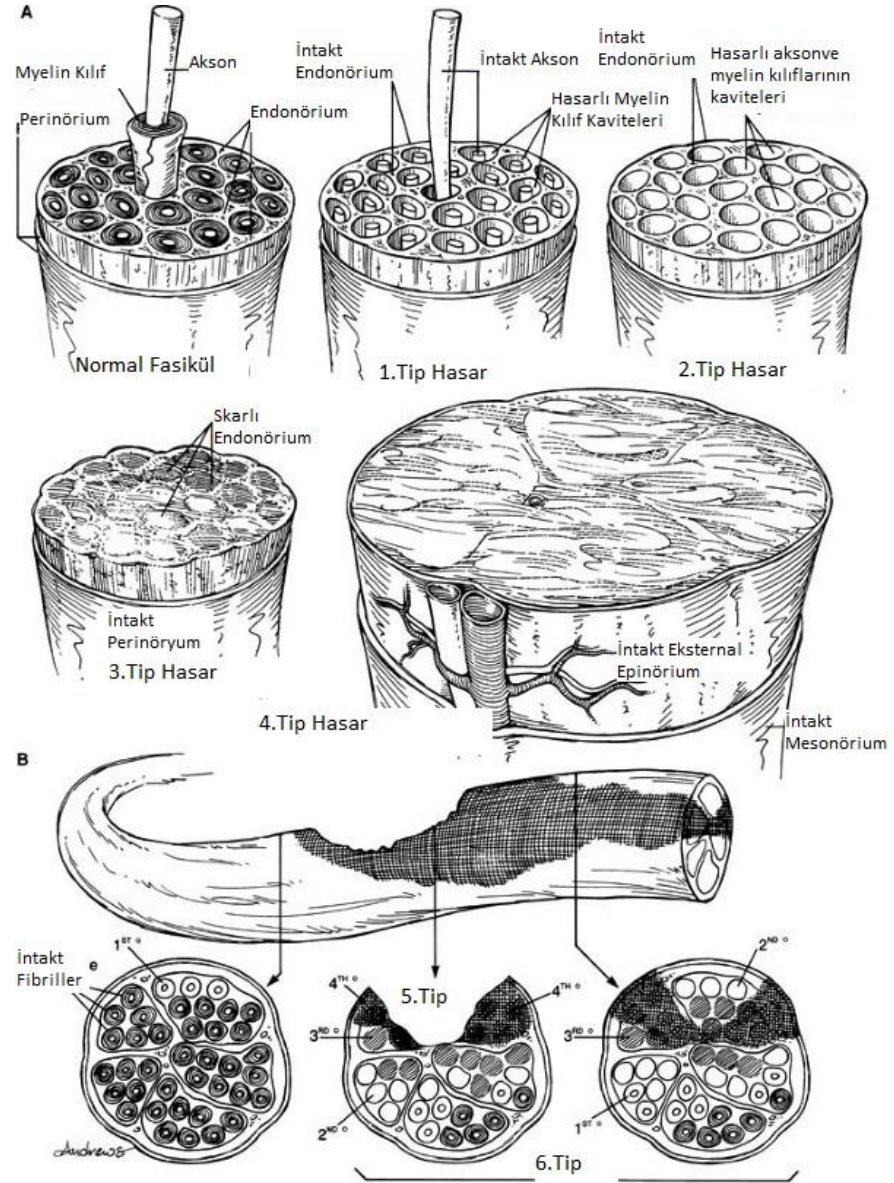
Sunderland 2. derece yaralanma (aksonotmezis): Perinörrium ve epinörriumun kısmen veya tamamen korunmasına rağmen aksonal devamlılığın bozulması sonucu kompleks motor, duyu ve otonom fonksiyon kaybının olduğu yaralanma durumudur. Sadece iletim bloğu değil aynı zamanda distal aksonal dejenerasyon görülür. Endonöral tüpler, epinörrium ve perinörrium sağlam olmasından dolayı reinervasyon ile tam fonksiyonel iyileşme görülür. Fonksiyonel geri kazanım için gereken süre aksonal rejenerasyon ve hedef dokudaki reinnervasyon sürecine bağlıdır. Rejenerasyon ortalama günde 1-2 mm'dir. Bu tip yaralanmalar; kemik kırıkları, orta derecede bası ve intranöral enjeksiyonlarda görülür.

Sunderland 3. derece yaralanma: Aksonal hasar ile birlikte endonöriumda bütünlük kaybının olduğu yaralanma şeklidir. Perinörium ve epinörium sağlam olduğundan fasikül devamlılığı devam etmektedir. Hasarlı alanın distalinde Wallerian dejenerasyonu ve interfasiküler fibrozis gelişmesi nedeniyle iyileşme gecikir. Bu tür yaralanmalar ciddi tuzak nöropatilerde, intranöral enfeksiyonlarda, iskemide ve benzeri durumlarda görülebilir.

Sunderland 4. derece yaralanma: Devamlılık gösteren nöromadır. Perinöral defekt nedeniyle fasikül yapısı bozulur. Epinörium haricindeki bütün destek dokularında bozulma, akson sayısında azalma görülür. Motor, duyu ve otonom fonksiyonlarda ciddi patoloji olmasından dolayı cerrahi olarak tamiri gerekir. Genellikle sinir greftine ihtiyaç duyulur. Yinede fonksiyonel iyileşme yüz güldürücü değildir.

Sunderland 5. derece yaralanma (nörotmezis): Periferik sinir hasarının en şiddetli şeklidir. Sinirin ve destek dokuların traksiyon veya laserasyona bağlı olarak tamamen kesilmesidir. Tedavisi proksimal ve distal kesi uçlarının uç-uca onarılmasıdır.

6. derece yaralanma: Sunderland sınıflandırılmasında yer almayan yukarıda tarif edilen yaralanmaların kombinasyonlarıdır (39, 63, 65).



Şekil-5: Sunderland sistemine göre periferik sinir hasarlanması (47).

V. Cerrahi Tedavi

1873'te epinöral dikiş tekniği ile uç-uca sinir onarımını Hueter ilk olarak tanımladığından beri temiz, keskin mekanizmalı sinir yaralanmalarda, gap izin veriyorsa, uç-uca sinir onarımı altın standarttır. Gerginlik hem direkt mekanik hasar oluşturarak hem de sekonder iskemi etkisiyle, onarım hattına zarar verir (11). %8 elongasyon sinirin kan akımını azaltır, %15 elongasyonda ise sinirin kan dolaşımı tamamen durur. 8 saati

geçen total iskemi zamanı ise akson kaybına ve nekroza yol açar (65). Sinir onarımı, ilk 24 saatte yapılırsa primer onarım, 1 hafta içinde yapılırsa geç primer onarım, 1 haftadan daha geç yapılırsa sekonder onarım olarak adlandırılır (66). Hangi yöntem kullanılırsa kullanılsın onarım alanında skar gelişmektedir ve onarımın başarısını olumsuz yönde etkilemektedir. Epinöral skar oluşumu dikiş hattında aksonal büyümeyi engelleyen mekanik bir bariyer etkisi oluştururken, ekstranöral skar oluşumu ise sinirlerin komşu dokulara yapışmasına neden olarak sinirin hareket kabiliyetini azaltmakta, sinirin vasküler pedikülünde vazospazma ve gerginliğe bağlı yaralanmalara neden olmaktadır. Böylece sinirde iskemik değişiklikler ve geri dönüşümsüz hasarlanmalar oluşmaktadır. Endonörium ve perinöriumda fibroblast aktivitesi sonucu kollajen sentezi olmaktadır. Yeni oluşan endonöral kollajen Schwann hücre bazal laminasının dışındadır ve endonöral tüp kalınlığında artışa neden olur. Eğer reinnervasyon uzarsa kollajen daha yoğun bir hal alır ve endonöral tüp daralır. Skar dokusu oluşumu normal yara iyileşmesinin bir sürecinin bir parçasıdır ve sinir onarımının başarısı skar oluşumunun kontrol altında tutulmasına bağlıdır (67- 69).

Periferik sinir kesisinde cerrahi onarıma başlarken önce proksimal ve distal sinir uçlarından rezeksiyonla hazırlık yapılır. Bunun için mikromakasların kullanılması fasiküllerin aynı seviyeden kesilmesini sağlar. Yeterli epinörium eksizyonu, sütür hattında skar oluşumunu azaltır. Sinir uçlarının gergin değil, hatta biraz gevşek ama onarımla tam karşı karşıya getirilmesi lokal nörotrofik faktörlerin rejenere aksonları yönlendirmesi açısından gereklidir. İki ucun koaptasyonunda kan damarlarının yönü, sinirin dış şekli, mesonöriumun yeri, fasiküllerin yapısı ve pozisyonu yol göstericidir. Ortalama kalınlıktaki bir sinir, anatomik ve fizyolojik bütünlüğü bozulmadan %6' sı kadar gerilebilir. Benzer şekilde, sinir tam kat kesildiğinde retrakte olma özelliği taşır. Bu retraksiyonun oranı kesinin meydana geldiği sinire ve anatomik lokalizasyona göre değişir. El bileği seviyesinde median veya ulnar sinir kesilerinde 2–4 cm kadar retraksiyon meydana gelmesi beklenir. Bu rakam siyatik sinir için 8–14 cm kadardır.

Retraksiyon miktarı geçen zamanla birlikte artar ancak 10. günden sonra sabit kalır.

Kesik sinir uçlarının her birinden 8 cm uzaklığa kadar sinir lifi serbestlemesi yapılabilir. İki sinir ucu için toplamda 16 cm lik serbestleştirme mümkündür. Bu sınırın aşılması sinirin beslenmesinde sorunlara neden olur.

Cerrahi tedaviye uygun insizyon ile başlanıp yeterli cerrahi alan sağlandıktan sonra patolojinin olduğu proksimalden ve distalden sağlam sinir dokusuna ulaşana kadar dikkatlice diseke edilir. Ayrıca kitle etkisi yaratan lezyonlar farkedilirse rezektive edilmelidir. Fasiküllerin tam olarak değerlendirilebilmesi için mikroskop veya lup ile büyütme sağlanması önemlidir. Bazen sinir sıkıştığı noktadan serbestleştirildiği halde sinirin epinöriumunda da dejeneratif değişiklikler başlamış olabilir. Böyle durumlarda epinörotomi veya epinörektomi gerekebilir. Yeterli cerrahinin sağlandığından emin olmak için intraoperatif monitörizasyon kullanılmasında fayda görülebilir. Gereki onarım yapıldıktan sonra cilt uygun şekilde dikilir. Pansuman yapıldıktan sonra atelle ekstremiteye uygun pozisyon verilerek operasyon tamamlanır. Dikişlerin uygun zamanda alınmasına ve postoperatif dönemde fizik tedavinin zamanında başlanmasına önem verilmelidir. Ayrıca hastanın tedaviye uyumunu arttırmak için ağrı şikayeti giderilmelidir. Uygun cerrahi girişim uygulanmasına rağmen cerrahi sonrası şikayetleri devam eden hastalarda acele edilmemesi, re-operasyona karar verilmeden önce yeterli sürenin beklenmesi gerekir.

Cerrahi sonrası rehabilitasyon programlarının ve ameliyat tekniklerindeki gelişmelere rağmen cerrahi sonrası oluşan intranöral ve ekstranöral fibrozis ve yapışıklıkların önlenmesi hala önemli bir problem olarak önümüze çıkmaktadır. Postoperatif fibrozis ve yapışıklıkların önlenmesini amaçlayan birçok teknik ve yöntem kullanılmıştır. Epinöral skar dokusunu azaltmak ve sinirlerin rejenerasyonunu hızlandırmak için hasarlanan sinirin etrafının ven grefti gibi otolog veya sentetik materyaller ile sarılması gibi yöntemler kullanılmıştır (70,71).

VI. Yağ Grefti

Yağ grefti, günümüz cerrahi girişimlerinde giderek artan bir öneme sahiptir. Alınmasının verici alanda fonksiyonel morbiditeye yol açmaması, vücudumuzun yağdan zengin olması, kolay uygulanabilmesi ve en önemlisi otolog bir kaynak olması kullanımını arttıran avantajlarıdır (24). Koyulduğu dokudaki emilim oranları ve tutarlı sonuçlar alınmaması halen en çok tartışılan konular arasında yerini almasını sağlamaktadır.

Yumuşak doku yetersizliklerin hem rekonstrüktif hem de estetik cerrahideki yeri arttıkça yağ greftleri de giderek önem kazanmış ve günümüzde en sık uygulanan rekonstrüktif ve estetik girişimler arasında yerini almıştır. Ancak yağ greftleri yeni bir cerrahi girişim türü değildir ve en az 100 yıllık bir geçmişe sahiptir. Yağ grefti ile ilgili ilk yayın Neuber tarafından 1893 yılında yapılmıştır. Fakat yağ grefti kullanımının ilk yıllarında dokuya yerleştirilmesi insizyonla yapıldığı için istenilen sonuçların elde edilemediği tahmin edilmektedir. Peer'ın 1950'lerin sonuna doğru yağ greftlerine daha bilimsel yaklaşan ilk bilim adamı olduğu ve açık insizyonla yapılan nakillerin yerine küçük parçalar halinde yağın transferinde daha fazla greft sağ kalımının gerçekleştiğini gözlemlediği bilinmektedir. (72).

Liposakşının plastik cerrahiye girişiyle birlikte yağ greftleri oldukça kolay ulaşılabilir hale gelmiştir. Ameliyat sırasında elde edilen bu ürünlerle yapılan ilk sonuçlar hayal kırıklığı yaratmıştır (73). Yağ grefti elde edilmesinde daha az travmatik yöntemlerin geliştirilmesi ve kullanılmaya başlanması sonucu %50'ye varan uzun dönem sağ kalım oranlarıyla tatmin edici sonuçlar alınmaya başlanmıştır (74, 75).

Günümüzde yağ grefti elde etmek için her biri geliştiricisinin adı ile anılan ayrı ayrı ve daha az travmatik kanüller geliştirilmiştir (76). Artık plastik cerrahlar yağ greftinin uzun ömürlü olduğunu kabul etmektedir. Fakat yağ greftinin uzun ömürlü olup olmamasından ayrı olarak diğer bir sorunda tutarlı sonuçlar alınmamasıdır. İnsanlarda otogreftlerin yaşayabilmesi, uygulanacak cerrahi tekniklere son derece bağımlıdır. Bu

durum yağ greftleri için de geçerlidir ki yağın alınmasında kullanılan teknik, alındıktan sonra işleme süreci, alıcı alana transferinde kullanılan yöntem ve alıcı dokuyla ilişkilidir.

Yağ greftinin dokudan alınmasında temel iki yöntem vardır. Birincisi dokudan yağın direk insizyonla ulaşılarak alınmasıdır. İkinci yöntemse günümüzde oldukça sık uyguladığımız vakumlu yağ alma teknikleridir. Yağın elde edilmesinden sonra greftin doğrudan veya santrifüjden geçirdikten sonra dokuya verilir. Coleman 'ın kendi tekniğinde alınan yağ greftlerinin santrifüje edilerek sıvı haldeki yağ, kan ve diğer sıvı bileşenler ayrılarak hem greft sağ kalım oranı artmış, hem de öngörülebilir sonuçlar elde edilebildiği belirtilmiştir (72,74,77). Yağ greftinin yerleştirileceği cerrahi alanda hangi plana yerleştirileceği de önemlidir. Yağ greftinin difüzyonla besleneceği göz önüne alınırsa, verileceği alanın kanlanması oldukça önemlidir. Ayrıca kanülle verilecekse bir alana gereğinden fazla verilmesi yine difüzyona engel olabilir. Yağ greftlerine ilgiyi son yıllarda arttıran diğer bir konu ise yağ dokusunun bol miktarda barındırdığı yağ dokusu kaynaklı kök hücrelerdir. Yağ dokusu kaynaklı kök hücreler morfolojik ve fenotipik olarak diğer kök hücrelerden farklı değillerdir. Ancak yağ dokusu kaynaklı kök hücrelerin; kolay elde edilebilmeleri ve buldukları yağ dokusu içerisinde kemik iliğindeki mezenkimal kök hücrelere kıyasla daha yüksek oranda bulunmaları ve onlara kıyasla belirgin olarak daha hızlı çoğalabilmeleri gibi kendilerine özgü avantajları vardır (78-80). Dokunun stroma-vasküler kısmında bulunurlar. Yağ dokusunda bulunan kök hücrelerin insülin benzeri büyüme faktörü, hepatosit büyüme faktörü, dönüştürücü B1 büyüme faktörü, vasküler endotelial büyüme faktörü salgıladığı bilinmesine rağmen moleküler mekanizmasını tam olarak açıklığa kavuşturulamamıştır (81). Yağ dokusu kaynaklı kök hücreleri mesoderm kaynaklı olsada adipojen, osteojen, kondrojen, myojen, kardiomyojen ve nörojenik hücrelere dönüşüm potansiyeli olduğu gösterilmiştir (82, 83). Güncel çalışmalar ayrıca yağ dokusu kaynaklı kök hücrelerin, nöral hücreler, hepatosit, pankreas hücreleri, endotelial hücreler ve epitelial hücrelere dönüşebildiğini göstermiştir (84, 85).

GEREÇ VE YÖNTEM

Çalışmaya Uludağ Üniversitesi Etik Kurulu'nun 06.05.2014 tarihli ve 2014 - 08/03 no'lu kararı ile başlandı. Çalışmanın deney hayvanları ile ilgili bölümü Uludağ Üniversitesi Deney Hayvanları Yetiştirme ve Araştırma Merkezi laboratuvarında gerçekleştirildi. Çalışmada 24 adet, 250-300 gr ağırlığında, 3 aylık dişi Spradue-Dawley tipi sıçanlar kullanıldı. Denekler; 12 saat aydınlık, 12 saat karanlık, % 65 (+/-5) nem'de, 21 (+/-3C) derece ısıda, standart sıçan yemi ile beslenerek takip edildi. Deneklerin bir haftalık gözlemi takiben sağlıklı olduklarına kanaat getirildikten sonra rastgele 2 gruba ayrıldı. Her gruba 2 ayrı cerrahi operasyon uygulandı

Grup I;

Birinci cerrahi: Cilt kesisi + Siyatik sinir kesisi + Sinir güdüklerinin komşu kas dokusuna tespiti+cilt kapatımı

İkinci cerrahi: Cilt kesisi + Geç dönem(Gecikmiş) sinir onarımı + Cilt kapatımı

Grup II;

Birinci cerrahi: Cilt kesisi + Siyatik sinir kesisi + Sinir güdüklerinin komşu kas dokusuna tespiti+cilt kapatımı

İkinci cerrahi: Cilt kesisi + Geç dönem(Gecikmiş) sinir onarımı + Yağ grefti uygulaması + Cilt kapatımı

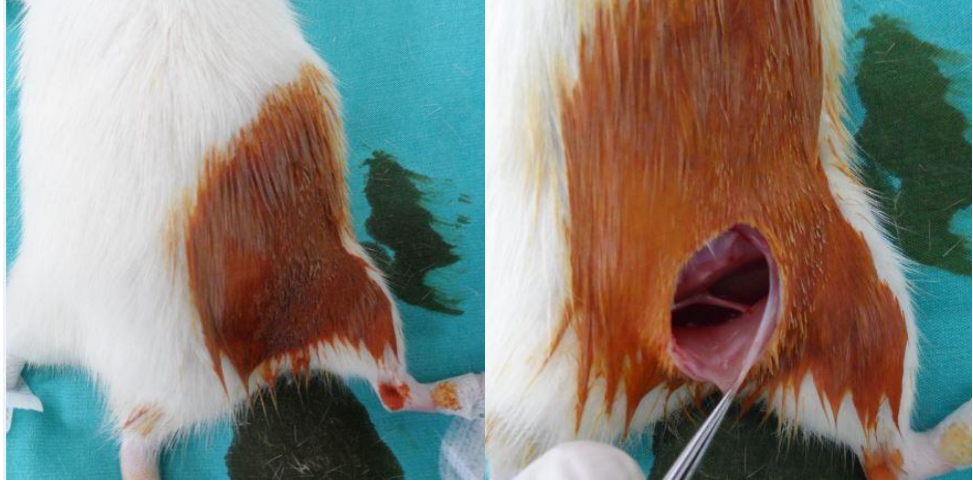Birinci cerrahi seansında sıçanların hepsinin sağ siyatik siniri kesildi ve 2. seansta geç dönemde (gecikmiş) yapılacak sinir onarımının gerginlik olmaksızın yapılabilmesi için kesik olan proksimal ve distal sinir uçları retraksiyonu engellemek amaçlı çevre kas dokusuna ayrı ayrı tespit edilerek cilt kesisi kapatıldı. Oluşturulan sinir hasarı sonrası iki haftalık bekleme sürecinin bitiminde grup 1 için rastgele seçilmiş olan 12 sıçanın sağ siyatik sinirlerine eski kesilerinden girilerek ulaşıldı. Siyatik sinir güdüklerindeki fibrotik dokular ve nöroma benzeri yapılar debride edildikten sonra uç uca sinir koaptasyonu yapıldı ve cilt kesisi kapatıldı. Grup 2 olarak

rastgele belirlenmiş olan diğer 12 sıçanın sağ siyatik sinirlerine eski kesilerinden girilerek ulaşıldı. siyatik sinir güdüklerindeki fibrotik dokular ve nöroma benzeri yapılar debride edildikten sonra uç uca sinir koaptasyonu yapıldı, sıçanın sağ gluteal alan ve kuyruğu arasındaki bölgesinden alınan yağ grefti sinir koaptasyon hattı çevresine sarıldı ve cilt kesisi kapatıldı. Sinir onarımları ve onarım hattı etrafına sarılan yağ greftini sabitlemek için sütür materyali olarak enflamasyonu daha az uyaran polypropylenele dikiş tercih edildi. İki gruba ayrılan sıçanlar erken dönem onarım sonuçlarının değerlendirilmesi için ikinci operasyonun 4. haftasında sakrifiye edilerek sinir onarım hattı 1 cm distal ve proksimalinden kesilerek sinir örnekleme yapıldı. Makroskopik ve histopatolojik inceleme yapıldı.

Anestezi için sevofluran (Sojourn, Piramal) 250 ml inhaler olarak uygulandı. Sıçanlar aynı maddenin yüksek doz kullanımı ile sakrifiye edildi.

I. Cerrahi İşlem

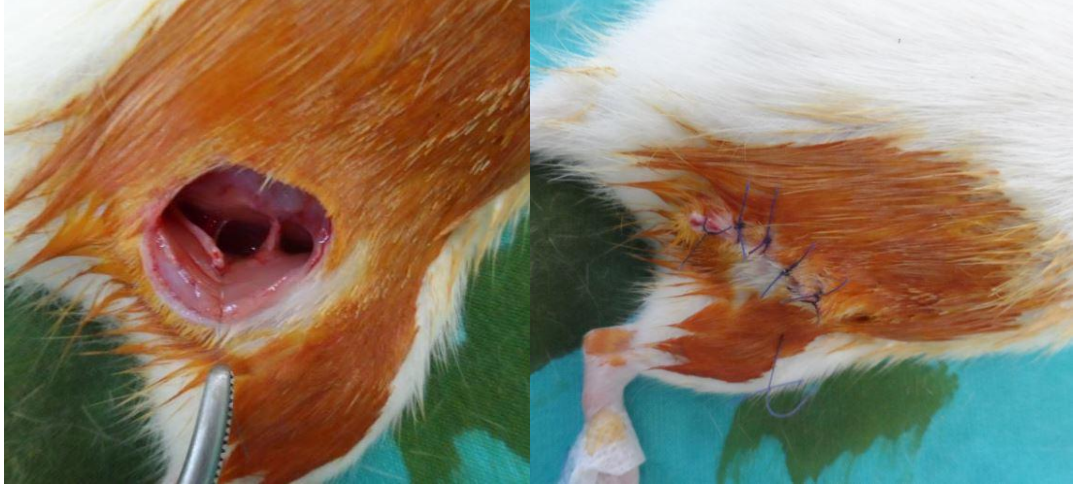
Genel anesteziyi takiben denekler pron pozisyonda yatırıldı. Birinci cerrahi seansında tüm denekler üzerinde işlem yapıldı. Sıçanların sağ gluteal bölgesi % 10 'luk povidon-iyot ile temizlenerek cerrahi hazırlık yapıldı. Longitudinal cilt insizyonunu takiben gluteus maksimus ve biceps femoris kasları arasından girilerek künt disseksiyon ile sağ taraf siyatik sinire ulaşıldı. Sağ siyatik sinirde, siyatik çentik ve dallanma bölgesi arasındaki segmentin disseksiyonunu yapıldı ve bahsedilen iki nokta ortasından siyatik sinir kesildi ve 2. seansta sinir onarımının gerginlik olmaksızın yapılabilmesi için kesik olan proksimal ve distal sinir uçları retraksiyonu engellemek amaçlı çevre kas dokusuna epinöriumlarından 4,5 büyütmeli cerrahi gözlük, mikrocerrahi aletleri ve yuvarlak iğneli polypropylenele 7/0 cerrahi dikiş kullanılarak ayrı ayrı tespit edildi. Cilt kesisi keskin iğneli polypropylenele 4/0 cerrahi dikiş kullanılarak kapatıldı.



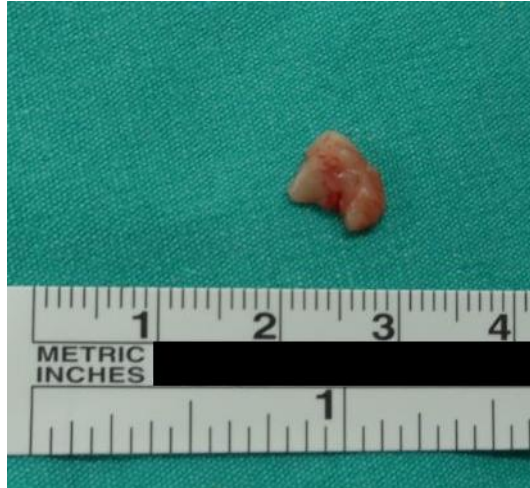Şekil-6: Sağ gluteal bölgenin povidon-iyot ile hazırlanması(sol). Sağ gluteal bölge cilt insizyonu sonrası siyatik sinirin diseke edilmesi(sağ).

İki haftalık gecikme sürecinin ardından önce Grup 1 denekler üzerinde işlem yapıldı. Sıçanların sağ gluteal bölgesi % 10 'luk povidon-iyot ile temizlendi. Longitudinal cilt insizyonunu takiben gluteus maksimus ve biceps femoris kasları arasından girilerek künt disseksiyon ile daha önce yapılmış olan kesilerden sağ taraf siyatik sinir güdüklerine ulaşıldı. Siyatik sinir güdüklerindeki fibrotik dokular ve nöroma benzeri yapılar debride edildikten sonra 4,5 büyütmeli cerrahi gözlük, mikrocerrahi aletleri ve yuvarlak iğneli polypropylene 7/0 cerrahi dikiş kullanılarak uç uca sinir koaptasyonu yapıldı. Cilt kesisi keskin iğneli polypropylene 4/0 cerrahi dikiş kullanılarak kapatıldı. Sonra Grup 2 denekler üzerinde işlem yapıldı. Sıçanların sağ gluteal bölgesi % 10 'luk povidon-iyot ile temizlendi. Longitudinal cilt insizyonunu takiben gluteus maksimus ve biceps femoris kasları arasından girilerek künt disseksiyon ile daha önce yapılmış olan kesilerden sağ taraf siyatik sinir güdüklerine ulaşıldı. Siyatik sinir güdüklerindeki fibrotik dokular ve nöroma benzeri yapılar debride edildikten sonra 4,5 büyütmeli cerrahi gözlük, mikrocerrahi aletleri ve yuvarlak iğneli polypropylene 7/0 cerrahi dikiş kullanılarak uç uca sinir koaptasyonu yapıldı. Cilt kesisi sağ gluteal alandan kuyruğa doğru uzatılarak bu alanda bulunan yağ dokusuna ulaşıldı ve bu alandaki yağ dokusundan yaklaşık 10mm x 10mm x 5mm boyutlarında yağ grefti hazırlandı. Yağ grefti sinir

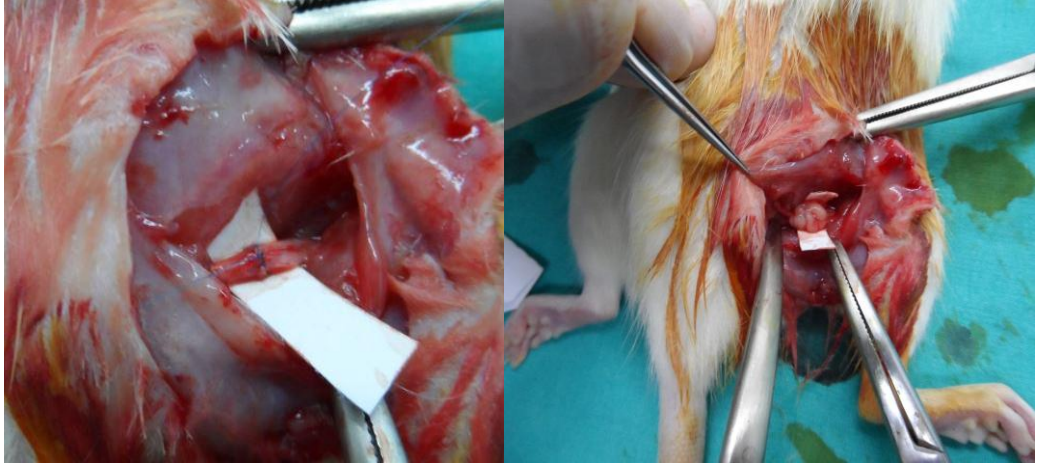
onarım hattı çevresine sarıldı ve bu alanda oluşması muhtemel skar dokusunu minimize etmek için enflamasyonu daha az uyaran yuvarlak iğneli polypropylene 7/0 cerrahi dikiş kullanılarak tek bir sütün ile onarım hattına sabitlendi. Cilt kesisi keskin iğneli polypropylene 4/0 cerrahi dikiş kullanılarak kapatıldı.



Şekil-7: Sağ siyatik sinir kesisi ve komşu kas dokuya tespiti(sol). Cilt kapatımı(sağ).



Şekil-8: Sağ glutea-kuyruk arası alandan hazırlanan yağ grefti.



Şekil-9: Sadece epinöral sinir onarımı(sol). Epinöral sinir onarımı ve yağ grefti sarılması(sağ).

IV. Deney Sonuçlarının Değerlendirilmesi

Operasyonun 4. haftasında her iki grupta bütün denekler sırasıyla genel anesteziyi takiben denekler uygun pozisyonda hazırlandı. Deneklerin önce cilt iyileşmesi daha sonra diseksiyon sırasıyla kas, kas fasyasının iyileşmesi ve sinir dokusunun çevre dokuya yapışıklılığı makroskopik olarak değerlendirildi. Daha sonra sinir onarım hattının 1 cm proksimali ve 1 cm distalinden sinir segmenti kesilerek alındı ve histopatolojik incelemeye gönderildi.

II.A. Makroskopik Değerlendirme

Genel anestezi ve uygun hazırlıklar yapıldıktan sonra deneklerin cilt ve kas fasyasının bütünlüğü, çevre kas dokusuna sinirin yapışıklılığı ve çevre dokudan ayrılabilirliği Peterson'un tarif ettiği evrelendirme şemasına göre değerlendirildi (85).

Tablo-1: Peterson'nun sayısal evrelendirme tablosu.

Doku	Evre	Tanımlama
Cilt ve kas fasyası kapanması	1	cilt ve kas fasyası tam kapanmış
	2	cilt ve kas fasyası kısmi olarak açık
	3	cilt ve kas fasyası tamamen açık
Sinir yapışıklılığı ve ayrılabilirliği	1	diseksiyona gerek yok veya hafif künt diseksiyon gerekli
	2	daha ciddi künt diseksiyon gerekli
	3	keskin diseksiyon gerekli

II.B. Histopatolojik Değerlendirme

Alınan dokular % 10'luk formol ile fikse edildikten sonra alkol solüsyonları ile dehidrate edilerek parafine yerleştirildi. Longitudinal 5 mikron kalınlığında seri kesitler alındı. Kesitler Hematoksilen-Eozin ve Masson Trikrom ile boyandı. Epinöral skar dokusu, sinirde rejenerasyon ve inflamasyon aynı patolog tarafından 40 büyütme ışık mikroskobu ile değerlendirildi.

Epinöral skar dokusunun ortalama yoğunluğu, rejenerasyon ve inflamasyon her spesimen için tek tek değerlendirildi. Birçok çalışmada olduğu gibi fibrozis ve inflamasyon 3 üzerinden derecelendirildi. Sinir ve sinir etrafındaki rejeneratif değişiklikler ise 5 üzerinden derecelendirildi (86,87).

Tablo-2: Sinirde rejenerasyon, infalamasyon ve fibrozisin deęerlendirilmesi (86,87).

Doku	Evre	
Rejenerasyon	1	sinir rejenerasyonu yok
	2	kötü organize sinir iyileşimi
	3	orta derecede sinir iyileşimi
	4	iyi organize sinir iyileşimi
	5	mükemmel organize sinir iyileşimi
İnflamasyon	1	hafif
	2	orta
	3	yoęun
Fibrozis	1	hafif
	2	orta
	3	yoęun

II.C. İstatiksel Deęerlendirme

İstatiksel analiz için SPSS kullanıldı. Her grup için makroskopik bulgular ve epinöral fibrozis deęerlerindeki deęişimler Mann – Whitney U testi ile analiz edildi. İstatiksel açıdan $p < 0,05$ deęeri anlamlı olarak kabul edildi.

BULGULAR

I. Makroskopik Bulgular

Son cerrahi uygulamadan 4 hafta sonra erken dönem bulguların değerlendirilmesi için denekler uygun şekilde hazırlandı. Denekler; yara yeri enfeksiyonu ve dikiş reaksiyonu açısından değerlendirildiğinde hiçbir sıçanın insizyon yerinde enfeksiyon veya dikişlerde açılma görülmedi. Daha sonra cilt ve kas fasyasının bütünlüğü, perinöral skar dokusunun varlığı ve görünümü, siyatik sinirin etraf dokudan ayrılabilirliği makroskopik olarak Peterson evrelendirmesine göre değerlendirilip not edildi (85).

Cilt Kapanması

Sadece sinir onarımı uygulanan sağ gluteal alanın cilt kapatımı için ortanca Peterson evrelendirme değeri 1 (1-1), sinir onarımı ve yağ grefti uygulanan sağ gluteal alan için ise 1 (1-1) olarak bulundu. Gruplar arasında istatistiksel açıdan fark bulunamadı.

Kas Fasyası Kapanması

Sadece gecikmiş sinir onarımı uygulanan sağ gluteal alanın kas fasyası kapanması için ortanca Peterson evrelendirme değeri 1 (1-1), gecikmiş sinir onarımı ve yağ grefti uygulanan sağ gluteal alan için ise 1 (1-1) olarak bulundu. Gruplar arasında istatistiksel açıdan fark bulunamadı.

Sinir Yapışıklığı ve Ayrılabilirliği

Sadece gecikmiş sinir onarımı uygulanan sağ gūteal alanın sinir yapışıklığı için ortanca Peterson evrelendirme değeri 1 (1-1), gecikmiş sinir onarımı ve yağ grefti uygulanan sağ gluteal alan için ise 1 (1-1) olarak bulundu. Gruplar arasında istatistiksel açıdan fark bulunamadı.

Tablo-3: Makroskopik bulguların istatistiksel analizi.

Doku	Grup 1	Grup 2	p
Cilt İyileşmesi	1(1-1)	1(1-1)	0
Kas ve Fasya İyileşmesi	1(1-1)	1(1-1)	0
Sinir Yapışıklığı	1(1-1)	1(1-1)	0

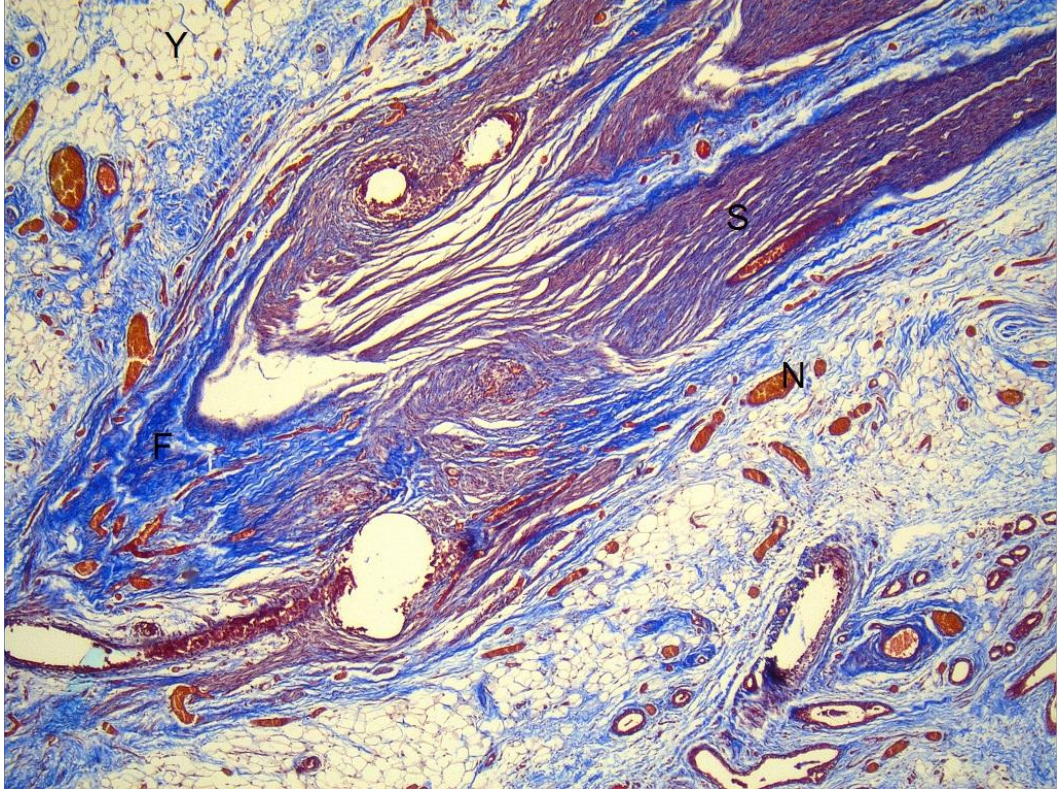
II. Histopatolojik Bulgular

Histolojik inceleme aynı patolog tarafından 40x büyütme ışık mikroskobu ile değerlendirildi. Preparatlar tek tek fibrozis, inflamatuvar değişiklikler ve rejenerasyon değişiklikleri açısından değerlendirilmesinin yanında neovaskülarizasyon, lenfoplazmositer hücre infiltrasyonu, PNL infiltrasyonu, dev hücre infiltrasyonu ve fibroblast infiltrasyonu açısından gruplar karşılıklı olarak değerlendirildi.

Fibrozis

Epinöral skar dokusunun ve sinir dokusunu için her spesimen Masson Trikrom boyası ile boyandıktan sonra çevre dokular ile sinir segmenti arasındaki fibrozis yoğunluğu incelendi. Sadece gecikmiş sinir onarımı uygulanan sağ siyatik sinir onarım hattı ve çevresinde oluşan fibrozis ortanca Peterson evrelendirme değeri 1 (1-3), gecikmiş sinir onarımı ve yağ grefti uygulanan sağ siyatik sinir onarım hattı ve çevresinde

ise 1 (1-2) olarak bulundu. Gruplar arasında istatistiksel açıdan fark bulunamadı ($p=0.400$, $p>0.05$, Mann-Whitney U testi).



Şekil-10: Gecikmiş sinir onarımı + yağ grefti uygulanmış siyatik sinirin ışık mikroskobu altında histolojik görüntüsü(Masson trikrom: x25). (F: Yaygın fibrozis alanı. S: Siyatik sinir. Y: Yağ grefti. N: Neovaskülarizasyon odakları)

İnflamasyon

Sadece gecikmiş sinir onarımı uygulanan sağ siyatik sinir onarım hattı ve çevresinde oluşan inflamatuvar değişiklikler ortanca Peterson evrelendirme değeri 1 (1-3), gecikmiş sinir onarımı ve yağ grefti uygulanan sağ sağ siyatik sinir onarım hattı ve çevresinde ise 2 (1-2) olarak bulundu. Yağ grefti uygulanan grupta granülasyon oranının daha yüksek olduğu gözlemlense de gruplar arasında istatistiksel açıdan fark bulunamadı ($p=0.607$, $p>0.05$, Mann-Whitney U testi).

Aksonal Hücre Rejenerasyonu

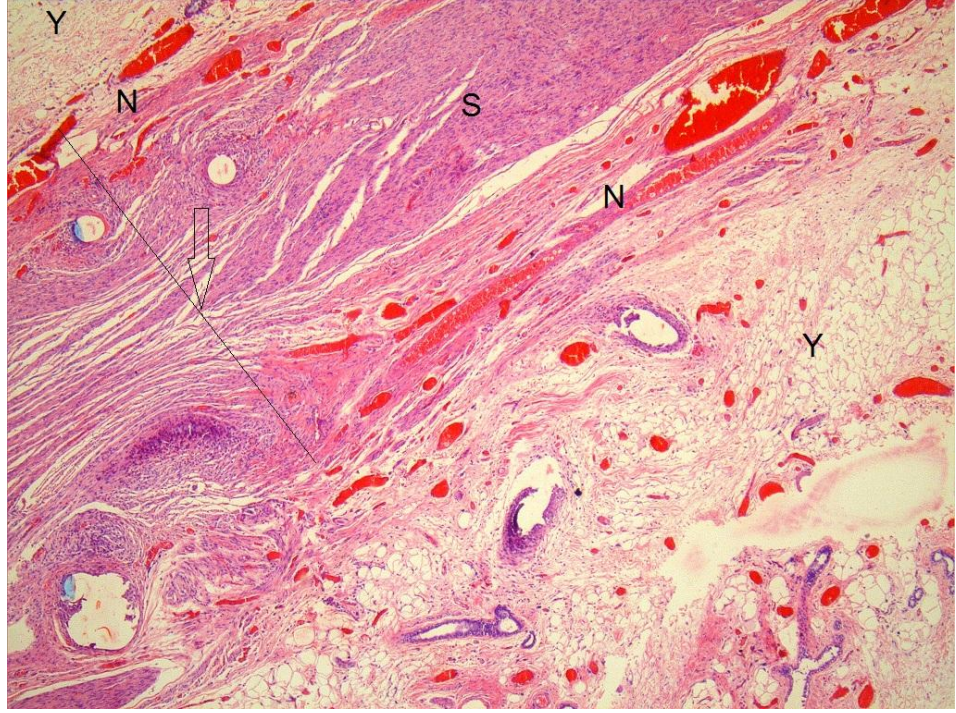
Sadece gecikmiş sinir onarımı uygulanan sağ siyatik sinir onarım hattında aksonal rejenerasyona ait değişiklikler ortanca Peterson evrelendirme değeri 1 (1-2), gecikmiş sinir onarımı ve yağ grefti uygulanan sağ sağ siyatik sinir onarım hattı ve çevresinde ise 1 (1-3) olarak bulundu. Gruplar arasında istatistiksel açıdan fark bulunamadı ($p=0.716$, $p>0.05$, Mann-Whitney U testi).

Tablo-4: Histopatolojik değişikliklerin istatistiksel değerlendirilmesi.

Kriter	Grup 1	Grup 2	P
Fibrozis	1(1-3)	1(1-2)	0.214, $p>0.05$
İnflamasyon	1(1-3)	2(1-2)	0.607, $p>0.05$
Aksonal Rejenerasyon	1(1-2)	1(1-3)	0.716, $p>0.05$

Neovaskülarizasyon

Siyatik sinir onarım hattı ve çevresinde oluşan neovaskülarizasyon odakları denek preparatlarında tek tek sayılarak her iki grup arasında karşılıklı olarak değerlendirildi. Buna göre; ışık mikroskopu altında incelenen her kesitte yağ grefti uygulanan sinir onarım hattında neovaskülarizasyon odağı ortanca değeri 12.00 (5-26) iken, yağ grefti uygulanmayan sinir onarım hattında bu rakam 10.00 (2-20) olduğu görüldü. Yağ grefti uygulanan kesitlerde neovaskülarizasyon odakları açısından istatistiksel olarak anlamlı bir fark bulunmadı ($p=0.680$, $p>0.05$, Mann-Whitney U testi).



Şekil-11: Gecikmiş sinir onarımı + yağ grefti uygulanmış siyatik sinirin ışık mikroskopu altında histolojik görüntüsü. **S:** Siyatik sinir, **Y:** Yağ grefti, **N:** Neovaskülarizasyon odakları **Ok:** sinir onarım hattı (Hematoksilen-Eozin: x25).

Polimof Nüveli Lökosit

Sadece gecikmiş siyatik sinir onarımı yapılan deneklerin incelenen kesitlerinde PNL ortanca değeri 5.5 (0-18) iken, gecikmiş sinir onarımı ve yağ grefti uygulamasını yapılan deneklerin kesitlerinde bu rakam 15.0 (0-22) olarak hesaplandı. Sayısal olarak yağ grefti uygulanan kesitlerde PNL infiltrasyonunun daha fazla olduğu görülse de bu fark istatistiksel olarak anlamlı bulunmadı ($p=0.063$, $p>0.05$, Mann-Whitney U testi).

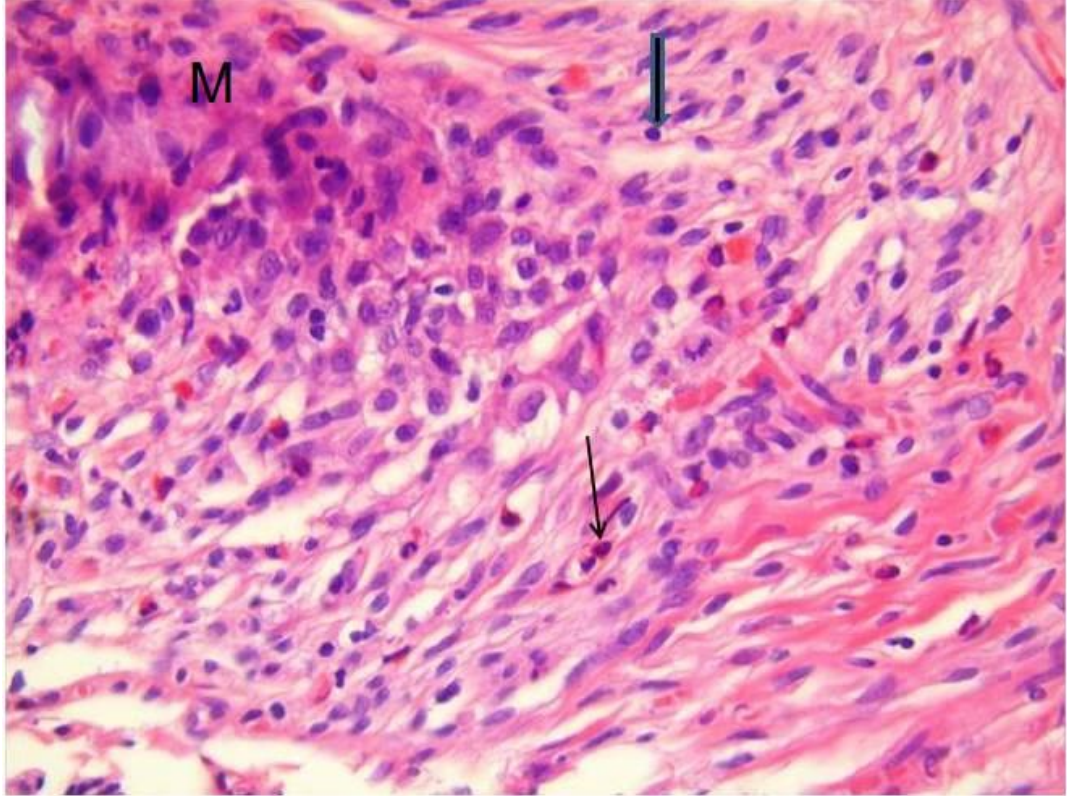
Makrofaj

Sadece gecikmiş siyatik sinir onarımı yapılmış olan deneklerin incelenen kesitlerinde makrofaj sayısı ortanca değeri 5.0 (0 -10) iken, gecikmiş sinir onarımı ve yağ grefti uygulaması yapılan deneklerin kesitlerinde bu değer 6.0 (2-14) olarak hesaplandı. Sayısal olarak yağ grefti uygulanan kesitlerde makrofaj infiltrasyonunun daha fazla olduğu

görülse de bu fark istatistiksel olarak anlamlı bulunmadı ($p=0.214$, $p>0.05$, Mann-Whitney U testi).

Lenfosit

Sadece gecikmiş siyatik sinir onarımı uygulanan deneklerin incelenen kesitlerinde lenfosit sayısı ortanca değeri 20 (10-30) iken gecikmiş siyatik sinir onarımı ve yağ grefti uygulaması yapılan deneklerin kesitlerinde bu değer 24 (10-50) olarak hesaplandı. Sayısal olarak yağ grefti uygulanan kesitlerde lenfosit infiltrasyonunun daha fazla olduğu görülse de bu fark istatistiksel olarak anlamlı bulunmadı ($p= 0.093$, $p>0.05$, Mann-Whitney U testi).



Şekil-12: Sinir onarımı + yağ grefti uygulanan siyatik sinirin ışık mikroskopu altında histolojik görüntüsü. **İnce ok:** Polimorf nüveli lökositler, **Kalın ok:** Lenfosit, **M:** Makrofaj (Hematoksilen-Eozin: x40)

Tablo-5: Histopatolojik Hücre sayımlarının istatistiksel olarak incelenmesi.

Kriterler	Sinir onarımı	Sinir onarımı + Yağ Grefti	p
Neovaskülarizasyon	10.00 (2-20)	12.00 (5-26)	0.680, p>0.05
PNL	5.5 (0-18)	15.0 (0-22)	0.063, p>0.05
Makrofaj	5.0 (0 -10)	6.0 (2-14)	0.214, p>0.05
Lenfosit	14 (10-20)	20 (10-30)	0.093, p>0.05

TARTIŞMA VE SONUÇ

Periferik sinir cerrahisi konusunda yapılan çok sayıda çalışmada olduğu gibi çalışmamızda da periferik sinir hasarı oluşturmak için uygun bir model olarak kabul edilen sıçan siyatik siniri tercih edilmiştir. Bunun nedenleri;

- 1) İnsan sinir yapısına benzemesi,
- 2) Uygulanan girişimler sonrası insan sinir hücreleri ile benzer onarım süreci izlemesi
- 3) Anatomik lokalizasyonu nedeniyle disseksiyon kolaylığı,
- 4) Denek boyutunun dokuyu ayırt edecek kadar büyük, manüpüle edecek kadar küçük olması
- 5) Sıçanların hayat sikluslarının kısa ve doğurganlığının fazla olması nedeniyle kolay denek elde edilebilmesi olarak sayılabilir.

Periferik sinirlerde ortaya çıkan patolojileri anlamak, periferik sinir cerrahisinin amacını anlamamıza yardımcı olacaktır. Periferik sinir yaralanmaları histopatolojik olarak dört şekilde karşımıza çıkar.

- 1) Wallerian dejenerasyonu,
- 2) Aksonal dejenerasyon
- 3) Segmental demiyelinizasyon
- 4) Nöronopatiler

1. Wallerian Dejenerasyon

Periferik sinirin aksonal yapısının herhangi bir yerinde, herhangi bir nedenle bütünlüğünün bozulması sonucunda oluşan yaralanmaya Wallerian dejenerasyon denir. Aksonun bütünlüğünün kesintiye uğradığı noktanın distalinde akson ve çevresindeki miyelin kılıfta dejenerasyon başlar. Periferik sinir kesilerinde Wallerian dejenerasyonun 4-11 gün içerisinde başlaması beklenir. Wallerian dejenerasyonunun ilk günlerinde

hasar gören aksonun distali, elektriksel uyarı ile tamamen normal olarak uyarılabilir. Bu nedenle sinir kesilerinde 1 haftaya kadar klinik semptom görülmeyebilir. Daha sonraki günlerde sinir uyarılabilirliğinde azalma görülür ve en fazla 11 gün içinde uyarılamaz hale gelir. Bu süre, hasar yeri ile aksonun ucu arasındaki uzaklık farkına göre değişkenlik gösterir. Motor sinirlerde ise sinir uyarımını takiben kastan alınan yanıt, hasarın en geç 9. günde kaybolduğu görülür. Sinir kılıfının devamlılığının korunmuş olması halinde dejenerasyonu takiben sinir, hasarlandığı yerin distaline doğru günde yaklaşık 1 mm hızla rejenere olur.

2. Aksonal Dejenerasyon

Periferik sinir hücresinin aksonunda hasar söz konusudur. Periferik sinir hasarlanmalarında en sık görülen patolojik değişikliktir. Aksonal dejenerasyonun etyolojisinde en sık olarak nutrisyonel, metabolik ve toksik sebepler bulunmaktadır. Sinir biyopsi spesimenlerinde patolojik görüntü Wallerian dejenerasyonu ile benzerlikler gösterir. Perikoryum veya sinir gövde hücresindeki metabolik bozukluklar, sinir hücre transportunda ve diğer fonksiyonlarda bozulmaya sebep olur. Aksonal dejenerasyonda patoloji oluşuktan sonra en erken etkilenen sinir fibrilleri merkezden en uzak olan fibrillerdir. Kas yorgunluğu ve ekstremilerde eldiven-çorap tarzı hipoestezi klinik manifesto olarak karşımıza çıkar. Charcot-Maria-Tooth ve Friedreich's ataxia gibi bazı patolojik durumlarda transport sisteminde yavaşlama; aksonlarda atrofik değişikliklere ve sekonder segmental demiyelinizasyonla beraber seyredebilir. Ayrıca glue-sniffing nöropatisi gibi toksik patolojilerde aksonlarda şişme de görülebilir.

3. Segmental Demiyelinizasyon

Miyelinli sinir liflerinde, periferik sinir aksonunu intakt kalmasına rağmen miyelin kılıfta hasarın olduğu durumlarda segmental demiyelinizasyondan söz edilir. Demiyelinizasyon, Schwann hücrelerinin

metabolik bozukluğunun olduğu herediter nöropatilerde olduğu gibi (Charcot-Marie-Tooth sendromu) tüm sinir boyunca görülebilir. Schwann ve/veya akson hücrelerinde immünolojik saldırılarla oluşan edinsel demiyelinizasyon durumlarında da, örneğin Guillain-Barré Sendromunda, demiyelinizasyon belirli bir sinir segmentinde söz konusu olabilir. Miyelin, yenilenebilir bir yapıdır. Demiyelinizasyon şiddetli ise genelde aksonal dejenerasyon da beraberinde görülür. Miyelin kılıf Schwann hücreleri tarafından yapılan ve yenilenebilen bir yapı olmasından dolayı patoloji sebebi ortadan kaldırıldığı zaman demiyelinizasyon geri dönebilir. Demiyelinizasyonu takiben 15 gün ile 6 ay arasında demiyelinizasyon tamamlanır.

4.Nöronopatiler

Nöronopatilerde primer olarak etkilenen kısım sinir hücre gövdesidir. Spinal kaslar atrofilerde ön boyundan çıkan sinirler primer etkilenerek motor nöropatlere sebep olur. Sinir hücrelerinde yaralanma olduğunda geri dönüşü kötüdür. Böyle durumlarda ataksia, propriosepsiyon duyusunda bozukluk ve ağrı duyusunda azalma gibi klinik semptomlar görülür.

Sinir iyileşmesi, çok farklı yönleri olan, karmaşık bir süreçtir. Periferik sinirler, santral sinir sisteminden farklı olarak, rejenerasyon ve distal hedefleri reinnerve etme kapasitesine sahiptirler. Ancak başarılı bir rejenerasyon için, pekçok değişkenin birlikte, uyum içinde işlem görmesi gereklidir. Başarılı bir sinir iyileşmesi ve fonksiyonun geri kazanılması için gerekli koşullar:

- 1)Distalde Wallerian dejenerasyon,
- 2)Dejenere akson ve miyelin artıklarının makrofajlar ve Schwann hücrelerince ortadan kaldırılması,
- 3)Çeşitli nörotrofik faktörlerin, sitokinlerin ve transkripsiyon faktörlerinin salınımı,

- 4) Sinir gövdesinin yaşaması ve iletimde görevli bir hücre modundan rejenerasyon için gerekli enzimleri sentezleyen bir hücreye dönüşümü,
- 5) Schwann hücrelerinin proliferasyonu ve demiyelinan forma dönüşümü,
- 6) Schwann hücreleri ve bazal lamina tarafından Büngner bantlarının oluşturulması.
- 7) Proksimalden akson tomurcuklanmaları ve büyüme konileri oluşumu,
- 8) Aksonal elongasyon ve akson ucundan proteazların salınımı,
- 9) Rejenere olan aksonların distaldeki hedeflere doğru olarak yönlenebilmesi,
- 10) Hedef organlarda geri dönüşsüz değişiklikler oluşmadan reinnervasyonun tamamlanması,
- 11) Rejenere olan aksonların remiyelinasyonu,
- 12) Miyelin tabakasının oluştuktan sonra olgunlaşıp kalınlaşmasıdır (8,38).

Periferik sinir cerrahisini olumsuz yönde etkileyen epinöral skar dokusu, cerrahi öncesi tahmin edilemeyen ve istenmeyen bir durumdur. Epinöral skar dokusu oluşumunu önlemeye yönelik birçok cerrahi yöntem, farmakolojik ajan ve kimyasal madde denenmiş ancak klinik uygulamalar umut verici olmakla birlikte memnun edici olmamıştır. Sinir onarımında istenilen rejenerasyon için gerekli şartlar; onarım hattında minimal gerginlik, sinir uçlarının yeterli onarımının sağlanması, nörotrofik faktörlerin onarım hattında korunması, minimal yabancı cisim reaksiyonu ve fibrozis olarak sayılabilir. Aksonal eşleşmenin tam olmaması, nörotrofik faktörlerin ortamda tutulamaması, atılan sütürlerin sebep olduğu fibrozis ve yabancı cisim reaksiyonu rejenerasyonun ve dolayısıyla fonksiyonel iyileşmenin kalitesini düşürecektir. Onarım için gerekli şartların tam olarak sağlanmadığı durumlarda perifere dağılacak aksonların oluşturacağı nöroma da kaçınılmaz olacaktır. Cerrahi onarım için birden fazla teknik tanımlanmıştır fakat iki binli yılların başına geliştirilen “uç-ıçe sinir onarım tekniği” bazı özellikleri ile öne çıkmıştır. Koaptasyon hattından kablo kaçışına izin vermemesi, nörotrofik faktörleri içeride ve inflamatuvar mediatörleri dışarıda tutması ve sütünün koaptasyon hattında kalmayarak daha az yabancı cisim reaksiyonu oluşturması, diğer onarım yöntemlerine üstün özellikleridir. Bu teknikte proksimal ve distal sinir uçları karşı karşıya

getirildikten sonra distal uç 0,5 cm epinöryumu sağlam kalacak şekilde sıyrılmaktadır. Proksimal uç, distal ucun içine gömülerek uç adet sütünle sabitlenmektedir. Bu yöntem ile koaptasyon hattı, çevre dokular ile temas etmeden bir kılıf içerisinde korunmaktadır (88). Çalışmamızda onarım tekniği ise cerrahi kolaylığı nedeniyle uç-uca onarım şeklinde yapılmıştır.

Sinir çevresine sarılan yağ greftinin sinir iyileşmesi üzerine etkisine dair son yıllarda yapılmış ve yağ dokusundan elde edilip zenginleştirilmiş adipoz kök hücrelerin onarım hattına yerleştirilmesiyle yapılmış çalışmalar mevcuttur. Yapılan çalışmalar yağ kök hücrelerinin sinir iyileşmesi üzerine olumlu etkisini göstermektedir. Adipoz dokudan zenginleştirilmiş kök hücre ekstresinin sinir iyileşmesi hızını ve onarım sonrası sinir iletim hızının arttırdığını göstermiştir (89).

Çalışmamızda gecikmiş sinir onarımı sonrası iyileşme sürecini, sinir onarım hattına yağ grefti sarılmasıyla bu süreçte oluşacak farklılıkları gözlemlemek için bir deney modeli oluşturuldu. Öncelikle tüm deneklerin sağ siyatik sinirleri kesildi ve kesik sinir uçlarında meydana gelecek retraksiyonu önleyerek sonraki seansta gerginlik olmaksızın sinir onarımı yapılmasını kolaylaştırmak için kesilen siyatik sinirin serbest uçları komşu kas dokusuna tespit edildi. İki haftalık geciktirme sürecinin ardından 1. grup deneklere uç uca sinir onarımı yapıldı; 2. grup deneklere ise uç uca sinir onarımı yapıldıktan sonra sinir onarım hattı çevresine; gluteal alan-kuyruk arasındaki bölgeden elde edilen 10x10x5mm lik yağ grefti sarıldı. Sonrasında ikinci operasyon sonrası 4. haftada sinir örnekleme yapılarak denekler sakrifiye edildi. Kesitler histopatolojik olarak incelendi ve her iki grup arasındaki farklar araştırıldı. Periferik sinir yaralanması sonrası iyileşme sürecinde gerçekleşen fibrosis, rejenerasyon hücre infiltrasyonu gibi hücresel seviyede olan değişikliklerin incelenmesi amaçlandığı için deneklere, yürüme testi ve elektrofizyolojik testler uygulanmadı.

Yağ grefti kullanılan denekler ile kullanılmayan deneklerde sinir iyileşmesi açısından makroskopik olarak değerlendirilen cilt iyileşmesi, kas ve fasya iyileşmesi, sinir yapışıklığı parametrelerinde her iki grup arasında farklılıklar olmasına rağmen bu fark istatistiksel olarak anlamlı değildi.

Grupların histopatolojik incelemesinde fibrozis, inflamasyon deęişiklikleri ve rejenerasyon deęişiklikleri Patterson sistemine göre sınıflandırılıp karşılaştırıldı. Hesaplanan deęerler birbirinden farklı olsa da bu fark istatistiksel olarak anlamlı deęildi. Daha sonra hazırlanmış histopatolojik kesitlerde iyileşme sürecinde aktif rol oynayan hücrelerin sayımları yapıldı. Yapılan sayımlarda neovaskülarizasyon, polimorf nüveli lökosit, makrofaj ve lenfosit odakları arandı. Yaę grefti kullanmış kesitlerin tamamında aranan hücre sayıları yaę grefti kullanılmamış kesitlerden daha fazlaydı. Ancak istatistiksel olarak anlamlı farklılık saptanmadı. Sinir örneklemeinin yapıldığı 4. haftanın normal yara iyileşme sürecindeki yeri incelendiğinde makrofajların normal deney modelinde de hakim hücre olduğu, bir yandan parçalanmış myelin debrislerini fagosite etme süreci yönetimi, proliferasyon mediatörlerinin salınımı, büyüme faktörlerini salınımı gibi roller üstlendiği bilinmektedir(57,60). Lenfositler ise sinir iyileşmesi sürecinde hasarlı bölgeye en son infiltrasyon yapan akut faz hücreleridir. Başlıca görevleri bölgede rejenerasyonunun düzenlenmesi için gerekli sitokin, kemokin ve nörotropin gibi mediatörlerin salınımının gerçekleştirilmesidir. Akut inflamatuvar cevaptan aylar sürecekJ rejenerasyon sürecine geçişte ve rejenerasyon sürecinin devamında makrofajlara destek görevleri mevcuttur(59). Sinir iyileşmesi açısından çalışmamızda deęerlendirilen histopatolojik parametrelerden; neovaskülarizasyon, polimorf nüveli lökosit, makrofaj ve lenfosit sayıları ile fibrozis, inflamasyon ve rejenerasyon deęişiklikleri açısından elde edilen deęerlerin sinir onarımı sonrası yaę grefti kullanılan deney grubu lehine olduğu gözlemlenmiştir. Bu verilere göre; deney modelimizde gecikmiş sinir onarımı sonrası kullanılan yaę greftinin; deney grupları arasında deęerlendirilen parametreler açısından istatistiksel olarak anlamlı farklılık olmasa da sinir iyileşmesi üzerine olumlu etkisi olabileceğinden söz edilebilir. Makrofaj ve lenfosit hücreleri sinir iyileşme sürecinin önemli aktörleridir. Çalışmamızda araştırılan kriterlerden biri olan yeni damar oluşumu; makrofaj, lenfosit ve Schwann hücrelerinden salınan büyüme faktörleri, nörotropinler, sitokinler ve kemokinler sayesinde olmaktadır (87).

Sakrifikasyonun erken dönem sonuçlarının incelenmesi için 4. haftada yapılmış olması aksonal modelde iyileşme sonuçlarının belirgin görülmesi için erken olduğunu düşündürmektedir. Literatürde zenginleştirilmiş adipoz kök hücre uygulanmış sinir onarım modelleri daha ileri haftalarda incelenmiş ve akson yapısında bizim çalışmamızda rastlanmayan belirgin yapısal iyileşme farklılıkları gözlenmiştir (89, 90).

Çalışmamızda kullanılan yağ greftinin otolog bir malzeme olması ve aynı cerrahi insizyondan elde edilmesi donör alan morbiditesine sebep olmamış ve cerrahi alanda herhangi bir enfeksiyon ya da kistik oluşuma sebep olmamıştır. Yağ grefti kullanımının son derece güvenli ve kolay elde edilebilir olduğu literatürde bahsedildiği gözlemlenmiştir.

Yapılan çalışmaya benzer şekilde periferik sinir cerrahisi sonrası oluşan skar dokusunu engellemek amacıyla ven grefti ile sinirin etrafın sarılması, sinirin etrafına kas, yağ dokusu ve fasya getirilmesi, serbest vaskülarize omentum ile sinirin kanlandırılmasının artırılması gibi otojen dokuların kullanıldığı cerrahi yöntemler geliştirilmiş fakat klinik sonuçlarda sıklıkla tutarsızlık olduğu görülmüştür (91).

Bölümümüzde yapılan bir çalışmada 5-FU'in tam kesik sıçan siyatik sinir onarımı sonrası epinöral ve ektranöral skar dokusu oluşumuna olan etkisi araştırılmıştır ve her ikisini de önleyebileceği sonucuna varılmıştır (92). Bu durum hasarlı sinir çevresine uygulanan bazı malzemelerin sinir iyileşme kalitesini arttırabileceğine dair örnek olmuştur. Çalışmamızın makroskopik incelenmesinde cilt iyileşmesi, kas ve fasya iyileşmesi, sinir yapışıklığında her iki grup arasında bir farka rastlanmamıştır. Fakat bölümümüzde yapılmış bir çalışmada sıçan modelinde epinörektomi yapılmış sinir dokusu çevresine bukkal mukoza grefti sarılmış ve geç dönemde kullanılan mukoza greftinin sinir yapışıklılığını azalttığı görülmüştür (21). Bu nedenle çalışmamızın geç dönem sonuçlarında da değişiklik görülebileceğini düşünmekteyiz. Buradan elde edilen verilere bakıldığında; çalışmamıza benzer olarak tasarlanmış bir deney modelinde daha geç dönemde sinir örnekleme yapılarak gecikmiş sinir onarımında

geç dönem sonuçların incelenmesine yönelik olarak benzer bir deneysel çalışmanın yapılmasının uygun olduğu kanaatindeyiz.

Bölümümüzde yapılmış olan başka çalışmalarda sinir onarımı ve parsiyel epinörektomi sonrası onarım hattına ve defektli alana aynı seansta yağ grefti uygulamasının erken dönem sonuçları incelendiğinde sinir iyileşmesinin yağ grefti kullanımı ile olumlu yönde etkilendiği gözlemlenmiştir (22,93). Çalışmamızda değerlendirilen verilerin hepsinde yağ grefti kullanılan grup lehine belirgin sayısal farklılıklar olmasına rağmen istatistiksel olarak anlamlı farklılık saptanmadı. Sinir onarımının gecikmeli olarak yapılması sinir iyileşme sürecini belirgin derecede olumsuz etkilemektedir. Öyle ki literatürde mevcut veriler ışığında sinir hasarı ve sinir onarımı arasında geçen zaman arttıkça iyileşmenin olumsuz yönde etkilendiği bilinmektedir(51,94-97). Gecikmiş sinir onarımı sonrası yağ greftinin onarım hattına sarılarak iyileşme üzerindeki etkisini inceleyen deney modelimizin; yağ greftinin boyutlarını ve yağ greftinin ortamda bulunma süresinin arttırılmasına yönelik modifiye edilerek, sinir iyileşmesi açısından geç dönemde daha olumlu ve anlamlı sonuçların elde edilebileceği görüşündeyiz.

Sinir onarımında meydana gelen gecikme sonrası sinirin rejenerasyon yeteneğinde azalma olmaktadır. Çalışmamızda gecikmiş onarım sonrası yağ grefti kullanımının erken dönemde sinir iyileşmesi üzerindeki etkisi incelenmiştir. Çalışmamızda elde edilen erken dönem veriler ışığında; gecikmiş sinir onarımında yağ grefti kullanımının, sinir iyileşme sürecinde, sinir iyileşmesi üzerinde olumlu etkisi olabileceği düşünülmüştür.

KAYNAKLAR

1. Robinson LR. Traumatic injury to peripheral nerves. Supplements to Clinical Neurophysiology Journal Articles.2004;57:173–86.
2. Uzun N, Tanriverdi T, Savrun FK, et al. Traumatic peripheral nerve injuries: demographic and electrophysiologic findings of 802 patients from a developing country. J Clin Neuromuscul Dis . 2006 Mar;7(3):97-103.
3. Bosse F. Extrinsic cellular and molecular mediators of peripheral axonal regeneration. Cell Tissue Res. 2012 Jul;349(1):5-14.
4. Gaudet AD, Popovich PG, Ramer MS. Wallerian degeneration: Gaining perspective on inflammatory events after peripheral nerve injury. J Neuroinflamm 2011;8:110.
5. Ülkür E, Yüksel F, Açikel C, et al. Comparison of functional results of nerve graft, vein graft, and vein filled with muscle graft in end-to-side neurorrhaphy. Microsurgery 2003;23:40–48.
6. Karagoz H, Ulkur E, Uygur F, et al. Comparison of regeneration results of prefabricated nerve graft, autogenous nerve graft, and vein graft in repair of nerve defects. Microsurgery 2009;29:138–143.
7. Siemionow M, Demier Y, Mukherjee AL. Repair of peripheral nerve defects with epineural sheath grafts. Ann Plast Surg 2010;65:546–554.
8. Burnett MG, Zager EL. Pathophysiology of peripheral nerve injury: a brief review. Neurosurg Focus 2004;16:1–7.
9. Eren F , Öksüz S, Küçükodacı Z, et al. Targeted mesenchymal stem cell and vascular endothelial growth factor strategies for repair of nerve defects with nerve tissue implanted autogenous vein graft conduits. Microsurgery. 2015 Apr 13
10. Sunderland S. Nerves and nerve injuries. 2nd ed. Edinburgh, NY: Churchill and Livingstone 1978; pp. 69-141.
11. Yuksel F, Peker F, Celikoz B. Two applications of end-to-side nerve neurorrhaphy in severe upper-extremity nerve injuries. Microsurgery 2004; 24(5): 363-8.
12. Mackinnon SE, Dellon AL, Hudson AR, Hunter DA. A primate model for chronic nerve compression. J Reconstr Microsurg 1985;1:185-94.
13. Wilgis E. Clinical aspect of nerve gliding in the upper extremity. In: Hunter J, Schneider LH, Mackin E (eds). Tendon and nerve surgery in the hand. St. Louis: CV Mosby Inc; 1997.121-4.
14. Fu SY, Gordon T. Contributing factors to poor functional recovery after delayed nerve repair: prolonged axotomy. J Neurosci 1995; 15: 3876-3885.
15. Fu SY, Gordon T. Contributing factors to poor functional recovery after delayed nerve repair: prolonged denervation. J Neurosci 1995; 15: 3886-3895.
16. Prinz RA, Nakamura-Pereira M, De-Ary-Pires B, et al. Axonal and extracellular matrix responses to experimental chronic nerve entrapment. Brain Res 2005;24:164-75.

17. Ozgenel GY, Filiz G. Combined application of human amniotic membrane wrapping and hyaluronic acid injection in epineurectomized rat sciatic nerve. *J Reconstr Microsurg* 2004; 20: 153-7.
18. Aytaç S, Periferik Sinir Cerrahisi Sonrası Oluşan Yapışıklık ve Skar Dokusu Oluşumuna Oksidize Jenere Sellüloz ve Oksidize Rejenere Selüloz-Heparin Kombinasyonunun Etkisi (Uzmanlık tezi). Bursa: Uludağ Üniversitesi; 2005.
19. Özkan ÇÖ, Topikal 5-Fluorourasil Uygulamasının Perinörektomi Yapılan Sıçan Siyatik Sinir Çevresinde Skar Dokusu Oluşumu Üzerine Etkisinin Araştırılması (Uzmanlık tezi). Bursa: Uludağ Üniversitesi; 2012.
20. Kahraman A, Sıçanlarda Periferik Sinir Onarımında Skar Oluşumunu Önlemek İçin GORE-TEX® ve Contractubex® Kullanımı (Uzmanlık tezi). Bursa: Uludağ Üniversitesi; 2009.
21. Baltu Y, Epinörektomi Yapılan Sıçan Siyatik Sinirin Etrafına Sarılan Bukkal Mukoza Greftinin Epinöral Skar Dokusu Oluşumu Üzerine Etkisinin Araştırılması (Uzmanlık tezi). Bursa: Uludağ Üniversitesi; 2013
22. Ersen B. Sıçan Modelinde Erken Dönem Sinir Onarımında Yağ Grefti Kullanılmasının Sinir İyileşmesi Üzerine Etkisinin İncelenmesi (Uzmanlık tezi). Bursa: Uludağ Üniversitesi; 2015
23. Manoli T, Schulz L, Stahl S, et al. Evaluation of sensory recovery after reconstruction of digital nerves of the hand using muscle-in-vein conduits in comparison to nerve suture or nerve autografting. *Microsurgery* 2014;34:608–615.
24. A. Schäffler, C. Büchler Concise review: adipose tissue-derived stromal cells—basic and clinical implications for novel cell-based therapies *Stem Cells*, 25 (2007), pp. 818–827
25. Sultan SM, Barr JS, Butala P, et al. Fat grafting accelerates revascularization and decreases fibrosis following thermal injury. *J Plast Reconstr Aesthet Surg* 2012;65:219-27.
26. Jiang X, Qu C. Intravenous delivery of adipose-derived mesenchymal stromal cells attenuates acute radiation-induced lung injury in rats. *Cytotherapy*. 2015 May;17(5)
27. Gimble JM, Guilak F, Bunnell BA. Clinical and preclinical translation of cell-based therapies using adipose tissue-derived cells. *Stem Cell Res Ther*. 2010; 1(2):19.
28. Shen CC, Yang YC, Liu BS. Peripheral nerve repair of transplanted undifferentiated adipose tissue derived stem cells in a biodegradable reinforced nerve conduit. *J Biomed Mater Res*. 2012;100(1):48–63.
29. Brusthart TM. Nerve repair and grafting. *Operative hand surgery*. Green DP (eds). New York: Churchill Livingstone; 1999. 1381-403.
30. Donaghy R. History of microsurgery. In: Wilkins RH, Rengachary SS (eds). *Neurosurgery*. New York: McGraw-Hill Book Co; 1985. 20–26.

31. Saleh MS, Jhon YSK. Repair and grafting of the peripheral nerve. In: Mc carty GJ (ed). *Mathes Plastic Surgery*. Philadelphia: Saunders Elsevier; 2006. 719-20.
32. Terzis JK, Smith KL. Repair and grafting of the peripheral nerve. In: McCarty GJ (ed) *Plastic surgery*. Philadelphia: WB Saunders; 1990. 19:630–97.
33. Terzis JK, Sun DD, Thanos PK. Historical and basic science review: past, present and future of nerve repair. *J Reconstr Microsurg* 1997; 13:215-25.
34. Kisch WM, Zhu YH, Hardesty RA. A new method for microvascular anastomosis: report of experimental and clinical research. *American Journal of Surgery* 1992;58:722–9.
35. Sadler TW. *Langman’s medical embryology*. 7th edition. Baltimore: Williams and Wilkis; 1996. 368-9.
36. Kayalı Hİ. *İnsan embiyolojisi*. 2.baskı. İstanbul: Beta Yayınevi; 1984. 254-7
37. Sihenaq SM, Kim JYS. Repair and grafting of peripheral nerve. In: Mathes SJ (ed). *Plastic surgery*. 2nd edition. Philadelphia: WB Saunders; 2006.719-40.
38. Netter FH. *Atlas of neuroanatomy and neurophysiology*. Philadelphia: Lippincott Williams&Wilkins; 2002. 64-5.
39. Thomas PK, Ochoa J, Berthold CH, et al. Microscopic anatomy of the peripheral nervous system. In: Dyck PK (ed). *Peripheral neuropathy*. Philadelphia: WB Saunders; 1993. 28–92.
40. Watchmaker G, Mackinnon SE. Nerve injury and repair. In: Peimer CA (ed). *Surgery of hand and upper extremity*. New York: Mc Graw-Hill; 1996. 1251–76.
41. Vizoso AD. The relationship between internodal length and growth in human nerves. *J Anat* 1984;84:342.
42. Koester JP. Functional consequences of passive membrane properties of the neuron. In: Kandel ER, Schwartz JH (eds). *Principles in neuroscience*. New York: Elsevier; 1985. 222–43.
43. Despopoulos A. *Color atlas of physiology*. New York: Thieme; 2003. 47.
44. Olsson Y. Microenvironment of the peripheral nervous system under normal and pathological conditions. *Crit Rev Neurobiol* 1990;5:265-311.
45. Olsson Y, Rees T. Permeability of vasa nervorum mouse sciatic nerve studies by fluorescence and electron microscopy. *J Neuropathol Exp Neurol* 1971;30:105–19.
46. Yin Q, Kemp GJ, Frostick SP. Neurptrophins, neurones and peripheral nerve regeneration. *J Hand Surg Eur Vol* 1998;23:433-7.
47. Myckatyn TM, Mackinnon SE. Microsurgical repair of peripheral nerve and nerve grafts In: Thorne CH(ed). *Grabb and Smith`s plastic surgery*. 6th edition. New York: Lippincott Williams&Wilkins; 2007. 74-5.
48. Bridenbach WC, Terzis JK. The blood supply of vascularized nerve grafts. *J Reconstr Microsurg* 1986;2:689–707.

49. Myers RR. Anatomy and microanatomy of peripheral nerve. *Neurosurg Clin N Am* 1991;2:1-20.
50. Terzis JK. Repair and grafting of peripheral nerve. Plastic surgery. In: McCarthy JG (ed). Philadelphia: WC Saunders; 1990. 630-97.
51. Sunderland S. Nerve injuries and their repair: A critical appraisal. Melbourne. Churchill Livingstone; 1991.
52. Bowden REM, Gutmann E. Denervation and re-innervation of human voluntary muscle. *Brain* 1944;273-313.
53. Lucas JH, Gross GW, Emery DG, Gardner CR. Neuronal survival or death after dendrite transection close to the perikaryon: Correlation with electro physiologic, morphologic, and ultrastructural changes. *Cent Nerv Syst Trauma* 1985;231-55.
54. Fex Svenningsen A, Kanje M. Regulation of schwann cell proliferation in cultured segments of the adult rat sciatic nerve. *J Neurosci Res* 1998; 52:530-7.
55. Yang DP, Zhang DP, Mak KS, et al. Schwann cell proliferation during wallerian degeneration is not necessary for regeneration and remyelination of the peripheral nerves: Axon-dependent removal of newly generated Schwann cells by apoptosis. *Mol Cell Neurosci* 2008;38:80-8.
56. Saito H, Kanje M, Dahlin LB. Delayed nerve repair increases number of caspase 3 stained Schwann cells. *Neurosci Lett* 2009;456:30-3.
57. Scherer SS, Salzer, JL. Axon-Schwann cell interactions during peripheral nerve degeneration and regeneration. In: Richardson WD, Jessen KR (eds). *Glial cell development*. London: Oxford University Press; 2001. 299-330.
58. Hirata K, Kawabuchi M. Myelin phagocytosis by macrophages and nonmacrophages during wallerian degeneration. *Microsc Res Tech* 2002;57:541-7.
59. London CA, Abbas AK, Kelso A. Helper T cell subsets: Heterogeneity, functions and development. *Vet Immunol Immunopathol* 1998;63:37-44.
60. Napoli I, Noon, LA, Ribeiro S, et al. A central role for the erk-signaling pathway in controlling Schwann cell plasticity and peripheral nerve regeneration in vivo. *Neuron* 2012;73,729-42.
61. Sherman DL, Brophy PJ. Mechanisms of axon ensheathment and myelin growth. *Nat Rev Neurosci* 2005;6:683-90.
62. Sunderland S. The anatomy and physiology of nerve injury. *Muscle Nerve* 1990;13:771-84.
63. Mackinnon SE, Dellon AL. *Surgery of the peripheral nerve*. New York: Theime; 1988. 903-16.
64. Genili F, Hudson AR, Midha R. Peripheral nerve injuries: Types, causes and grading. In: Wilkins RH, Rugachery SS (ed). *Neurosurgery*. New York: McGraw-Hill; 1996. 3105-14.
65. Birch R. Nerve repair. In: Green DP, Hotchkiss RN, Pederson WC, Wolfe SW (eds). *Green's Operative Hand Surgery*. 5th edition. New York: Elsevier; 2005. 1075-110.

66. Maser BM. & Vedder N. Nerve repair and nerve grafting. In Russell RC (ed). Plastic surgery. Indications, operations, and outcomes. New York: Mosby; 2000. 2103-19.
67. Lundborg G. A 25 year perspective of peripheral nerve surgery: Evolving neuroscientific concepts and clinical significance. *J Hand Surg* 2000; 391-414.
68. Lin YK, Posnick JC, Vasjar J. Fetal nerve healing: An experimental study. *Plast Reconstr Surg* 1994;93:1313-23.
69. Xu J, Li Q, Chen S. [Analysis of the long-term results of late hand function reconstruction in patients with severe electrical injury of the wrists]. *Zhonghua Shao Shang Za Zhi* 2000; 16(6): 328-30.
70. K-K Wang, PD Costas, DJ Bryan, DS Jones, BR Seckel Insideout vein graft promotes improved nerve regeneration in rats. *Microsurgery* 1993; 14:608-618.
71. Mackinnon SE, Dellon AL Clinical nerve reconstruction with bioabsorbable polyglycolic acid tube. *Plast Reconstr Surg* 1990; 85:419-424.
72. Coleman SR. Structural Fat Grafting. In: Thorne CH (ed). *Grabb & Smith Plastic Surgery*. 6th edition. New York: Lippincott Williams & Wilkins; 2007. 480-5.
73. Ersek RA. Transplantation of purified autologous fat: a 3-years follow-up is disappointing. *Plast Reconstr Surg* 1991;87:219-21.
74. Coleman SR. Facial augmentation with structural fat grafting. *Clin Plast Surg* 2006;33:567-77.
75. Coleman SR. Long-term survival of fat transplants: controlled demonstrations. *Aesthetic Plast Surg* 1995;19:421-5.
76. Erdim M, Tezel E, Numanoglu A, Sav A. The effects of the size of liposuction cannula on adipocyte survival and the optimum temperature for fat graft storage: an experimental study. *J Plast Reconstr Aesthet Surg* 2009;62:1210-1214
77. Pu LLQ, Coleman SR, Cui X, et al. Autologous fat grafts harvested and refined by the Coleman technique: A comparative study. *Plast Reconstr Surg* 2008;122:932-7.
78. Gimble JM, Katz AJ, Bunnell BA. Adipose derived stem cells for regenerative medicine. *Circ Res* 2007; 100: 1249-60.
79. Yoshimura H, Muneta T, Nimura A. Comparison of rat mesenchymal stem cells derived from bone marrow, synovium, periosteum, adipose tissue, and muscle. *Cell Tissue Res* 2007; 327:449-62.
80. Liao D, Gong P, Li X, Tan Z, Yuan Q. Co-culture with Schwann cells is an effective way for adipose-derived stem cells neural transdifferentiation. *Arch Med Sci* 2010; 6: 145-51.
81. Matsumoto D, Sato K, Gonda K, et al. Cell-assisted lipo-transfer: Supportive use of human adipose-derived cells for soft tissue augmentation with lipoinjection. *J Tissue Eng* 2006;12:3375–82.
82. Zuk PA, Zhu M, Mizuno H, et al. Multilineage cells from human adipose tissue: Implications for cell based therapies. *J Tissue Eng* 2001;7:211-28.

83. Baer PC. Adipose derived stem cells and their potential to differentiate into epithelial lineage. *Stem Cells* Dec 2010;1805-16.
84. Jang S, Cho HH, Cho YB, et al. Functional neural differentiation of human adipose tissue derived stem cells using bFGF and forskolin. *BMC Cell Biol* 2010;11:25.
85. Peterson J, Russel L, Andrus K, et al. Reduction of extraneural scarring by ADCON-T/N after surgical intervention. *Neurosurgery* 1996;976-83.
86. Guena S, Raimando S, Ronchi G, et al. Histology of the nerve and changes occurring during nerve regeneration. *Int Rev Neurobiol* 2009;87: 27-46.
87. Barbosa LL, Ottoni SL, da Costa MS, et al. Histological evaluation of an alternative method of neophalloplasty based on two lower abdominal skin flaps and simultaneous buccal mucosa graft in the ventral surface of neophallus(two-stage urethroplasty): experimental study in rabbits. *J Pediatr Urol* 2009;5:197-204.
88. Ayhan S, Markal N, Siemionow K, et al. Effect of subepineurial dehydroepiandrosterone treatment on healing of transected nerves with the epineurial sleeve technique. *Microsurgery* 2003;23:49–58.
89. Gui-Bo L, Yong-XC, Yu-KF, et al. Adipose-derived stem cells promote peripheral nerve repair. *ARCH MED SCI* 2011;4:592-6.
90. diSumma PG, Kinghamb PJ, Raffoul W, et al. Adipose-derived stem cells enhance peripheral nerve regeneration. *J Plast Reconstr Aesthet Surg.* 2010;63:1544-52
91. Abe Y, Doi K, Kwai S. An experimental model of peripheral nerve adhesion in rabbits. *Br J Plast Surg* 2005;58:533-40.
92. Buhşem Ö. Sıçan Siyatik Sinir Onarımını Takiben Uygulanan 5-Fluorourasil'in Epinöral ve Ekstranöral Skar Dokusu Oluşumuna Ve Sinir Rejenerasyonuna Etkisinin Araştırılması (Uzmanlık Tezi). Bursa: Dicle Üniversitesi; 2000.
93. Tunalı O, Sıçan Modelinde Epinörium Defektli Sinir Hasarında Yağ Grefti Kullanılmasının Sinir İyileşmesi Üzerine Etkisinin İncelenmesi (Uzmanlık tezi). Bursa: Uludağ Üniversitesi;2015
94. Samii M, Carvalho GA, Nikkhah G, Penkert G. Surgical reconstruction of the musculocutaneous nerve in traumatic brachial plexus injuries. *J Neurosurg*1997;87:881–6.
95. Samii A, Carvalho GA, Samii M. Brachial plexus injury: factors affecting functional outcome in spinal accessory nerve transfer for the restoration of elbow flexion. *J Neurosurg* 2003;98:307–12.
96. Aydın MA, Mackinnon SE, Gu XM, Kobayashi J, Kuzon WJ. Force deficits in skeletal muscle after delayed reinnervation. *Plast Reconstr Surg* 2004;113:1712–8.
97. Ma J, Shen J, Garrett JP, Lee CA, Li Z, Elsaidi GA, et al. Gene expression of myogenic regulatory factors, nicotinic acetylcholine receptor subunits, and GAP-43 in skeletal muscle following denervation in a rat model. *J Orthop Res* 2007;25:1498–505.

TEŞEKKÜR

Uzun ve yoğun uzmanlık eğitimim boyunca mesleğimiz ve hayat hakkında ilgi, bilgi ve birikimlerini hoşgörü ve sabırla benimle paylaşan Uludağ Üniversitesi Tıp Fakültesi Plastik Rekonstrüktif ve Estetik Cerrahi Anabilim Dalı'ndaki saygı değer hocalarıma teşekkür ederim.

Tez çalışmamla bizzat ilgilenen hocam Prof.Dr.Ramazan Kahveci ve Patoloji Anabilim Dalı'ndan Dr.Nesrin Uğraş'a teşekkür ederim.

6 yıllık uzmanlık eğitimim süresince birlikte çalışmaktan büyük keyif aldığım asistan, hemşire, tüm yardımcı personel arkadaşlarıma teşekkür ederim.

Yaptıkları sayısız fedakarlıklarla beni bugüne getiren ve bugün de yanımda olan annem Seniha Aksu, babam Mehmet Aksu ve kardeşim Gülcan Aksu' ya sonsuz teşekkür ve şükranlarımı sunarım.

Fakülte yıllarımda tanıştığım ve sonrasında hayatımı bir ömür boyu kendisiyle paylaşmaya karar verip evlendiğim; her zaman her konuda en büyük destekçim olarak beni hiç yalnız bırakmayan sevgili eşim Çiğdem Aksu' ya ayrıca teşekkürlerimi sunarım.

İsmail Aksu

Bursa - 2015

ÖZGEÇMİŞ

7 Eylül 1985`te Bulgaristan` ın Tirgovişte şehrinde doğdum. 1989 yılı Ağustos ayında ailemle birlikte Türkiye` ye gelerek Bursa`ya yerleştik. İlköğretimimi Bursa Harmancık İlköğretim Okulu`nda, ortaokulu Bursa Dr. Ayten Bozkaya İlköğretim Okulunda, lise eğitimimi Bursa Erkek Lisesi`nde tamamladım. 2003 yılında Uludağ Üniversitesi Tıp Fakültesi`nde tıp eğitimime başladım. 2009 yılında tıp fakültesinden mezun olduktan sonra 4 ay Kastamonu Çatalzeytin İlçe Hastanesi`nde pratisyen hekim olarak görev yaptım. 2010 yılında Uludağ Üniversitesi Tıp Fakültesi Plastik, Rekonstrüktif ve Estetik Cerrahi Anabilim Dalı`nda uzmanlık eğitimime başladım. İleri seviyede İngilizce, başlangıç seviyesinde Bulgarca bilmekteyim.

