

Beş Aylık Kız Çocuğunda Bilateral Yerleşimli Adrenal Korteks Tümörü

Ömer YERCI*
Şahsine TOLUNAY**
Zuhal GÜCİN***
Oktan EROL***
Talat AVŞAR*
Sema ÖZUYSAL***
İbrahim İNCE***

ÖZET

Virilizan adrenal korteks tümörleri çocuklarda nadirdir. Herne kadar bu tümörlerin benign ve malign şekillerinin ayırımı çok zorsa da çoğunluğu malign potansiyele sahiptir.

Bu tümörler bütün karsinoma olgularının % 0,2'sini ve çocuklukta adrenal tümörlerin % 6'sını oluştururlar.

Olgumuz beş aylık kız çocuğu olup kliniğe başvurduğunda virilismus saptanmıştı. Gönderilen tümöral oluşumların histopatolojik incelenmesinde, her iki adrenal tümörün benzer yapıda ve kötü diferansiye tümörler oldukları saptandı. Tümöral dokularda hücre çekirdekleri ileri derecede hiperkromazi, pleomorfizm göstermekte olup bazıları dev hücre şeklinde ve bizare görünümde idi. Sitoplazmaları bol ve granüle yapıda olup çok az mitoz gözlemlendi. Tümöral dokuda kapsüller invazyon

- * Uzm. Dr.; U.Ü. Tıp Fak. Patoloji Anabilim Dalı.
** Yard. Doç. Dr.; U.Ü. Tıp Fak. Patoloji Anabilim Dalı.
*** Araş. Gör. Dr.; U.Ü. Tıp Fak. Patoloji Anabilim Dalı.
**** Prof. Dr.; U.Ü. Tıp Fak. Patoloji Anabilim Dalı.

mevcuttu. Kaynakların ışığında bu tümörün yapılan mikroskopik incelemeleri sonunda olgunun malign potansiyele sahip, fonksiyone bir tümör olduğu kanısına varıldı.

SUMMARY

Bilateral Adrenacortreal Tumor in Five Months Old Girl

Virilizing adrenal cortex tumors are rare in children. Although the differentiation of benign and malignant forms very difficult most of them have malignant potansials.

They consist of 0,2 % of all carcinomas and 5 % of adrenal tumors in childhood.

Our case was a 5 months old female who presented virilismus on admission. Histologic examinations of the slides, were bilaterally identical and revealed poorly differentiated neoplasms, showing cells with hyperchromatic, pleomorphic, some what bizarre giant nuclei and abundant cytoplasms. Mitosis was very rare, but capsuler invasion was apparent. With these microscopic findings, in the light of the published data we concluded that this was a potansially malignant functional neoplasm.

GİRİŞ

Püberte öncesi kız çocuklarında görülen virilizm, adrenal gland veya overlerden salgılanan anormal androjenlere bağlıdır¹. Bunlar içerisinde kongenital adrenal hiperplazi en sık rastlanılan sebeplerden olup adrenal korteks tümörlerine bağlı virilizm çok nadir olarak görülür^{1,2}.

Çocukluk çağındaki virilizan adrenal korteks tümörlerin çoğunluğunu ise karsinomalar oluştururlar. Adrenal korteks tümörlerinde benign ve malign ayrımının yapılması oldukça zordur. Genel olarak bu tümörlerin büyüklükte ve çocuklarda görülen formlarının benign ya da malign potansiyellerinin açıklanmasında kullanılan morfolojik kriterler arasında fark yoktur³.

Literatürlerde bu kriterlerin başında; tümörün büyüklüğü, ağırlığı ve histopatolojik incelemede gözlenen nekroz, kanama, kalsifikasyon tümöral dokunun fibröz septalarla bölünmesi ve hücrel pleomorfizm, atipik mitoz, kapsüller ve vasküler invazyonların varlığı ya da dereceleri gelmektedir¹⁻⁵.

Araştırmacıların çoğunluğu kapsüler ve vasküler invazyon ile metastazın varlığını malignite için kesin kriter kabul etmektedir¹⁻⁶.

Malign potansiyele sahip adrenal korteks tümörlerinin çoğu tek taraflı olup nadiren bilateral yerleşim gösterirler^{7,8}. Bu tümörler teşhis edilinceye kadar 1000 gm ağırlığa ulaşabilirler. Bununla beraber yapılan çalışmalarda malign potansiyelli tümörlerin 40 gm altında olmadıkları tespit edilmiştir^{8,9}.

Bazı arařtırmalarda ise aęırlığı 50 gm ve apı 5 cm'yi geen adrenal korteks adenomaları bulunmuř, bunların histopatolojik olarak benign olmalarına raęmen malign davranıř gsterdikleri gzlenmiřtir⁴.

Adrenal korteks karsinomaları malignite potansiyelleri yksek olan tmrler olup ok kısa srelerde metastaz yapma eęilimindedir. Metastazlar % 60 karacięer, % 40 komřu lenf nodlarında, % 40 oranında ise akcięerlerde grlr^{4,11}.

OLGU


5 aylık kız ocuęu (KT), doęumundan beri cinsel organında varolan řiřlik ve bir aydır oluřan yz ve genital blgesindeki kılınma nedeniyle hastanemize bařvurmuřtur. Yapılan muayenede aęırlık: 6.600 gr, boy: 63 cm olarak tespit edilmiř, yzde hiperemi ve akneler ile labia major ve klitoriste hipertrofi, pubik blgede, yanaklarda kılınma gzlenmiřtir. Hastada kot kavsini 3 cm geen karacięer bulunmuřtur. Yapılan abdominal US'de saę surrenal lojunda yaklařık 3x3x1,5 cm, sol surrenal lojunda ise 5x5x5 cm boyutlarında solid yer kaplıyan lezyonlar izlenmiřtir. Hastada testesteron, estradiol, progesteron, Luteinize hormon, kortizol, aldesteron hormonları yksek olarak tespit edilmiř, kemik grafileri kemik yařı ile uyumlu bulunmuřtur. Operasyon sırasında saę adrenaldeki kitlenin aorta ve pankreas arka duvarına yapıřık olduęu saptanmıřtır.

BULGULAR

Patoloji Anabilim Dalına gnderilen materyallerden sol adrenalden ıkarılan dokunun 7x6x4 cm boyutlarında 80 gr aęırlıkta kapsl, kesit yzeyleri gri beyaz yer yer ise gri pembe renkte, loble grnmde yumuřak kıvamda olduęu, saę adrenalden ıkarılan dokunun ise 3,5x3x1,5 cm boyutlarında 15 gr aęırlıkta, kesit yzeylerinin koyu kırmızı renkte ve kolaylıkla daęılabilen yapıda olduęu gzlendi (Resim: 1).

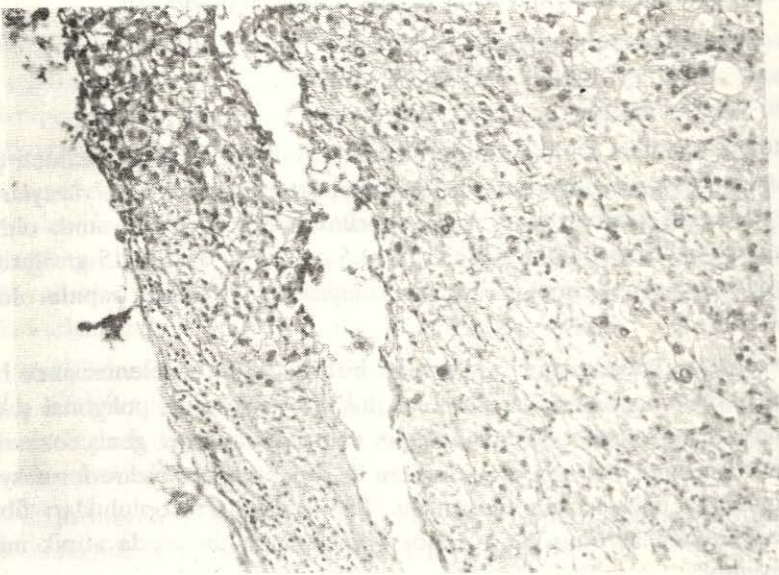
Her iki dokudan hazırlanan kesitlerin histopatolojik incelenmesinde benzer tmral dokular saptanmıřtır. Tmral dokular oval ya da poligonal řekilli, iri hiperkromatik nukleuslu, oęunda belirgin nukleoluslar olan, geniř eozinofilik ve granler stoplazmalı, belirgin pleomorfizm ile dev hcre ve bizare formasyonlar gsteren atipik hcrelerden oluřmuřtu. Tmral hcre toplulukları fibrz septalarla birbirinden ayrılmıř olup tmr hcrelerinde az sayıda atipik mitoz řekilleri mevcuttu.

Tmral dokular fibrz bir kapslle evrelenmiř olup tmr hcreleri bazı alanlarda kapsle invazyonlar yapmıřtı. zellikle saę adrenal korteks tmrnde yaygın nekroz ve kanama alanları gzlendi (Resim: 2, 3).



Resim: 1

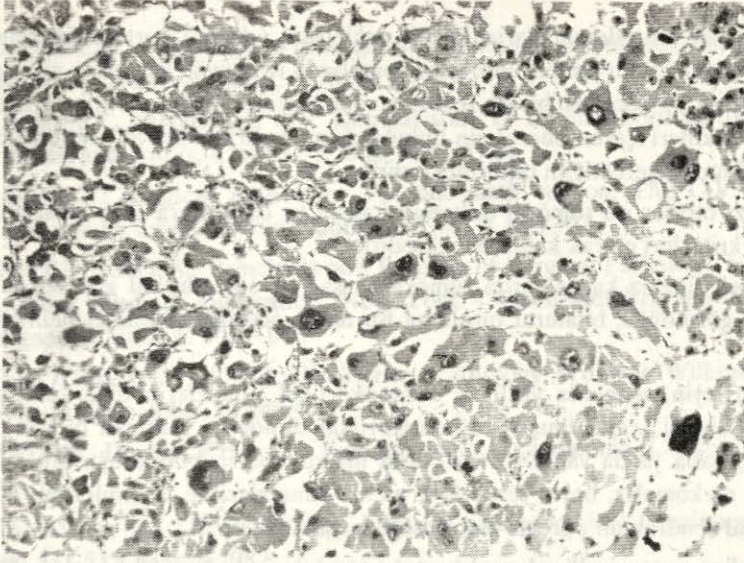
Her 2 adrenal tümörün makroskopik görünümleri



Resim: 2

Tümoral dokunun kapsül invazyonu (H.E., 10x25/0,65)

Tümöral dokuların ağırlık, büyüklük ve bu histopatolojik bulgular ile malign potansiyel taşıyan adrenal korteks tümörleri olduğu düşünüldü.



Resim: 3

Tümoral hücrelerde pleomorfizm ve dev hücre formasyonu (H.E., 10x40/0,70)

TARTIŞMA

Adrenal korteks karsinomaları nadir görülen fakat yüksek malignite potansiyeline sahip olan tümörlerdir. Yaklaşık olarak tüm karsinomaların % 0,2'sini oluştururlar^{12,13}.

Beşinci dekatta pik yapmalarına rağmen çocuklarda da görülebilen tümörler, tüm pediatrik adrenal tümörlerin % 6'sını oluştururlar. Yenidoğan ve erken bebeklik döneminde görülmeleri nadirdir¹². Tümörlerin % 50'si fonksiyoneldir ve klinik olarak virilizasyon, feminizasyon, hiperkortisolizm ve bazen hiperaldosteronizm ile karakterizedir^{1,6,12,13}.

Adrenal korteks tümörlerinin benign ya da malign potansiyellerinin ayırımı yapmak için belirli bir kriter mevcut değildir. Kaynaklarda, erişkinlerde ve çocuklarda gözlenen adrenal korteks tümörlerinin ayırımında aynı morfolojik kriterlerin rol oynadığı belirtilmekte ve bu kriterler tümörün ağırlığı, büyüklüğü, histopatolojik bulguları ile metastazının olup olmaması şeklinde bildirilmektedir.

Philip Cagle, yaptığı çalışmada çocuklarda görülen 23 adrenal korteks tümör olgusunu incelemiş ve tümör ağırlığının diğer kriterlerden önemli olduğunu vurgulayarak malign potansiyelli tümörlerin genellikle 500 gr üzerinde olduğunu saptamıştır³. Ancak araştırmacıların çoğunluğunun birleştiği nokta; tümör ağırlığının ve hacminin histopatolojik bulguların maligniteyi göstermesi şeklindedir. Yapılan çalışmaların büyük bir kısmında ağırlığı 50 gramı geçen ve çapı beş santimetreyi aşan tümörler malign potansiyelli kabul edilmişlerdir^{2,4-6}.

Bloodworth adenomaların küçük nukleuslu, adrenal korteks hücrelerine benzeyen hücrelerden oluştuğunu; karsinomalarda ise büyük veziküler nukleuslu, pleomorfizm dev hücre ve bizare formasyonlar gösteren az ya da çok sayıda atipik mitoz şekilleri içeren hücrelerin bulunduğunu ve kriter olarak hücre sel atipinin esas alınması gerektiğini bildirmektedir⁶.

Bazı otörler ise tümöral dokunun kapsül ve damarlara olan invazyonunu malignite kriterleri olarak kabul etmektedirler^{1,2}.

İncelediğimiz kaynaklarda tümörlerin sağ ve sol adrenal glandlarda eşit oranlarda görüldüğü, bilateral tutuluma ise nadir olarak rastlandığı belirtilmektedir¹⁴.

Hartleyin yayınında virilizan adrenokortikal tümörlerin diğer malignitelerle olan ilişkisi araştırılmış ve adrenokortikal tümörleri bulunan birçok olgunun anne, baba ya da yakınlarında başka malignitelerin bulunduğu bildirilerek hastalığın sarkomalar, beyin tümörleri, meme kanserleri ve lösemilerden oluşan bir familyal sendromun parçası olabileceği vurgulanmıştır¹³.

Malign potansiyelli adrenal korteks tümörlerinde beş yıllık survive % 16-30 arasında olup metastazlar en çok karaciğer, komşu lenf nodülleri ve akciğere olmaktadır.

Tedavi genellikle cerrahi olmasına rağmen kaynaklarda özellikle çocuklardaki tümörlerin çıkarılmasından sonraki 5-6 ay içerisinde ölümlerin meydana geldiği, bu ölümlerin bekli de cerrahi girişimler sonrasında bozulan hormonal dengenin sağlanamamasından geliştiği belirtilmektedir.

Yayınlardan birinde ise deri ve beyinde metastazları bulunan sağ adrenal korteks karsinomalı yirmi günlük erkek çocuğunda ameliyat sonrası bir yıl içinde spontan iyileşme gözleendiği, fakat bu iyileşmenin nedeninin bulunamadığı bildirilmektedir¹².

Sonuç olarak kaynaklarda da belirtildiği gibi adrenal korteks tümörlerinde benign ve malign ayırımının yapılması oldukça güçtür. Tümör büyüklüğü ve ağırlığının tümörün davranışını belirlemede yardımcı kriterler oldukları, fakat histopatolojik bulguların maligniteyi mutlaka desteklemesi gerektiği, özellikle hücre sel pleomorfizm ile kapsüler invazyonun varlığı ya da metastazın olması gerekliliği vurgulanmıştır.

Olgumuz erken bebeklikte bilateral yerleşim gösteren makroskopik ve mikroskopik özellikleri ile nadir görülen adrenal korteks tümörü olup, kaynakların incelenmesi ve histopatolojik değerlendirme sonucunda malign potansiyel taşıdığı kanısına varılmıştır.

KAYNAKLAR

1. PARDO, J.: Virilization of a female infant due to an adrenal tumor, Clinical Pediatrics, 25: 456-458, 1986.

2. KISSANE, J.: Pathology of infancy and childhood, second edition, The CU Mosby Company. St Louis, 1975, p. 767-768.
3. CAGLE, P., HOUGH, A.: Comparison of adrenal cortical tumors in children and adults, *Cancer* 57: 2235-2237, 1986.
4. ROSAI, J.: Surgical Pathology. Vol one sixth edition, The C.V. Mosby Company. St. Louis-Toronto-London, 1981, p. 698-703.
5. SILVERBERG, S.: Principles and Practice of Surgical Pathology. Vol. two, A Wiley Medical Publication, New York - Chichester-Brisbane-Toronto-Singapore, 1983, p. 1469-1473.
6. BLOODWORTH, J.M.B.: Endocrine Pathology Williams Wilkins, Baltimore-London, 1982, p. 446-456.
7. HAJJAR, R., HICKEY, R.: Adrenal cortical carcinoma, *Cancer* 35: 549-554, 1975.
8. FISHMON, E., DEUTCH, B.: Primary adrenocortical Carcinoma, *AJR* 148: 531-535, March 1987.
9. GANDOUR, M., GRIZZLE, W.: A small adrenocortical carcinoma with aggressive Behavior, *Arch. Pathol. Lab. Med.*, 110: 1076-1079, 1986.
10. PAGE, D.L.: Diagnosis and prognosis of adrenocortical neoplasm, *Arch. Pathol. Lab. Med.*, 110(11): 993-994, 1986.
11. BROBRAND, K.: Adrenal Cortical Carcinoma with invasion into the inferior venacava, *Br. J. Surg.* 74(7): 598-599, 1987.
12. SORACCO, S., ABRAMOWSKY, C.: Spontaneously regressing adrenocortical Carcinoma in a newborn cancer 62: 507-511, 1988.
13. HARTLEY, A., BRICH, J.: Adrenal Cortical Tumours, *Archives of Disease in Childhood*, 62: 683-689, 1987.
14. SULLIVAN, M., BOILEAU, M.: Adrenal Cortical Carcinoma, *The Journal of Urology* 120: 660-665, 1978.

Dr. Ömer YERCI
Uludağ Üniversitesi Tıp Fakültesi
Patoloji Anabilim Dalı
BURSA