

Vajenden Prolabe Olmuş Ektopik Üreterosel

Bülent OKTAY*
Mustafa ÖZYURT**
Ümit ŞİMŞEK***
Ahmet BAĞCIOĞLU****

ÖZET

Üreterin ender doğumsal hastalıklarından olan ektopik üreterosel, üretraya doğru sarkmaya başlarsa, üriner sistemde tama yakın tıkanıklığa sebep olur ve ivedilikle tedavisi gerekir. Çocuğun böbrek işlevleri hızla bozulurken, radikal bir tedaviye pek olanak ve zaman bulunmaz. Bu durumda akılcı bir yaklaşım ile soruna çözüm aranırken hastanın genel durumunun hızla düzeltilmesi için çaba gösterilmelidir.

Burada ektopik üreteroseli vajenden prolabe olarak üretral tıkanıklık yapmış iki olgu, uygulanan tedavi yöntemleri kaynak bilgileri ile karşılaştırılarak sunulmuştur.

SUMMARY

Vaginal Prolapsus of Ectopic Ureterocele

Ectopic ureterocele, which is an uncommon congenital anomaly of the ureter, causes nearly totally obstruction at the urinary system when it prolapses throughout the uretra. At this time it becomes a pediatric emergency. Usually, because of the impairment of the renal functions, a radical therapy is not possible

-
- * Yard. Doç. Dr.; Uludağ Üniv. Tıp Fak. Üroloji Anabilim Dalı.
** Prof. Dr.; Uludağ Üniv. Tıp Fak. Üroloji Anabilim Dalı.
*** Doç. Dr.; Uludağ Üniv. Tıp Fak. Üroloji Anabilim Dalı.
**** Araş. Gör.; Uludağ Üniv. Tıp Fak. Üroloji Anabilim Dalı.

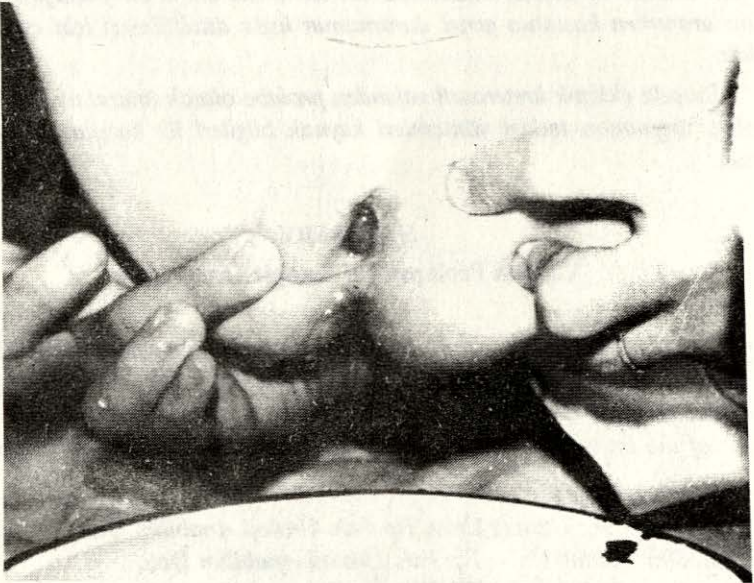
at the beginning. The improvement of the general condition must be well planned as well as the definite solution to the anomaly.

Here two cases of prolapsed ectopic ureterocele with the applied therapies and the literature review is presented.

Basit ya da ektopik olsun, üreterosel, distal üreterin (intravezikal üreter) doğumsal kistik genişlemesidir. Üreterosellerin % 75'i ektopik olup, çocukluk çağında ve kız çocuklarında daha sık rastlanır¹. Eğer uzun süre tanınmaz ise üst üriner sistemde ciddi hidrodinamik değişikliklere neden olabileceği gibi üretraya doğru prolabe olarak, hatta oradan dışarı çıkarak infravezikal tıkanıklık ile bu kez acil girişim gerektiren bir kliniği oluşturabilir².

OLGU I:

10 günlük kız çocuğu, doğduğundan beri sık sık vulvadan dışarı çıkan bir kitlesi olması, ağrılı ve damla damla idrar yapması yakınmaları ile başvurdu. Fizik muayenesindeki en çarpıcı nokta dış üretra ağzını çevreleyen kırmızı, mor ödemli dokuydu (Resim: 1). Kitle foley katater ile redükte edilip yerinde bırakıldıktan sonra yapılan araştırmada, ürografide sağ hidroüreteronefroz ve mesanede dolma defekti belirlendi. Bozuk olan genel durumu, üriner enfeksiyonu ve elektrolitik dengesizliği kontrol altına alındıktan sonra sağ heminefektomi ve üreterosel eksizyonu yapıldı. Bir yıllık takibinde hiç bir sorun ile karşılaşmadı.

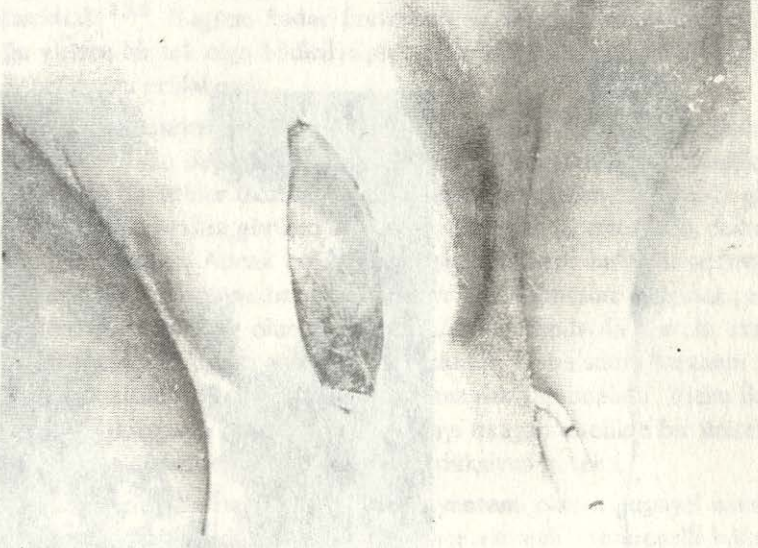


Resim: 1

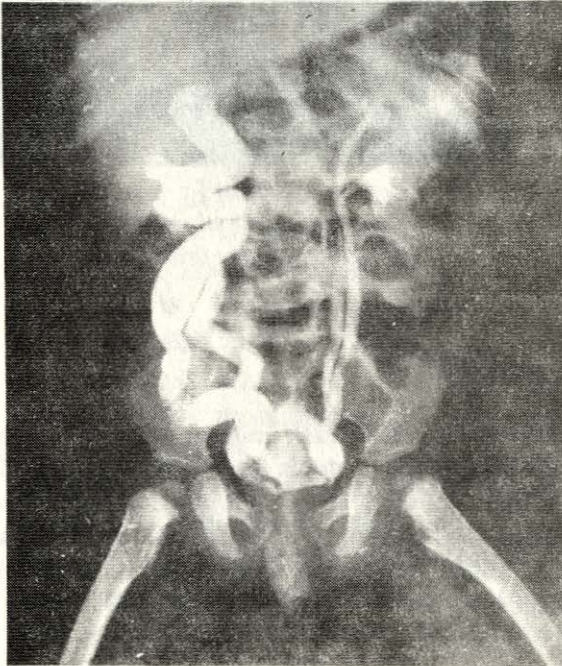Dış üretra ağzını çevreleyen ektopik üreterosel

OLGU II:

10 aylık kız çocuğu vulvadan dışarı sarkan kitlesi, zorlanarak idrar yapması yakınmaları ile başvurdu. 39°C ateşi, genel durum düşüklüğü, vulvayı dolduran yumuşak, kanamalı ve fragil kitlesi ile glop vezikali vardı (Resim: 2). Kitle bir



Resim: 2
Vulvayı dolduran ektopik üreterosel

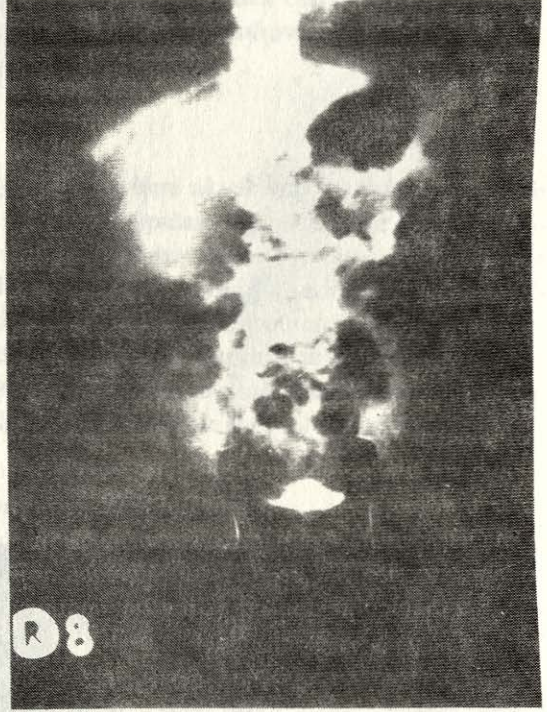


Resim: 3
Ürografide çift toplama
sistemi ve sağ üst
böbrekte hidroüreteronefroz

üretal katater ile geri itilip, mesanesi boşaltıldı. Genel durumunun düzelmesini takiben yapılan ürografide iki taraflı çift toplama sistemi ve sağ üst böbrek kutbunda hidronefroz saptandı (Resim: 3). Yatırılmasından bir hafta sonra sağ heminefroüretarektomi ve üreteroselektomi yapılan hastanın bir yıldır sorunu çıkmamış olup, çekilen yeni ürografisinde üriner sistem tümüyle düzelmiş olarak görülmektedir (Resim: 4 ve 5).



Resim: 4
Heminefroüretarektomi
spesmeni



Resim: 5
Operasyondan bir yıl sonraki IVP
normal fonksiyone üriner sistem

TARTIŞMA

Üreterin mesaneye açıldığı yerdeki darlık basit üreterosele sebep olurken, normal açılma noktası dışındaki bir sonlanma ektopik üreteroseli oluşturur. Ektopik açılımlı üreterlerin % 45'inde üreterosel vardır². Görülme sıklığı tüm populasyonda 1:5000, üriner enfeksiyonlu çocuklarda 1: 100'dür³. Çoğunlukla kız çocuklarında görülür ve en sık görülme yaşı 15 ay civarındır³. Olgularımız bu dönemden daha erken belirlenmişlerdir.

Üriner enfeksiyon en önemli ve en sık görülen belirtisi iken, ikinci sırayı anemi ve böbrek işlevlerindeki bozulmaya bağlı klinik bulgular alır^{3,4,5}. Bizim her iki olgumuzda da üriner enfeksiyon saptandı.

Kaynaklarda vulvadan dışarı çıkmış, vajinal kitle görüntüsü veren ektopik üreterosele olgularının sık olmadığı, tüm üreterosellerin % 5 ila % 9'unu kapsadığı belirtilmektedir^{2,3,6}. Bugüne kadar üreterosele ve trigon prolapsusunun bir arada olduğu sadece bir tek olgu bildirilmiştir⁷. Her iki olgumuzda da üreterosele üretradan dışarı doğru prolapeydi.

Vulvadan dışarı sarkan üreterosele, dış etkiler ve sürtünme ile ödemlenir, enfekte olur ve kanar. Bu değişiklikler onun üretradan geri itilmesini olanaksızlaştırır. Akut ve tam bir üriner tıkanıklık tabloyu alevlendirirken tedaviyi de güçleştirir. Bu durumda dışarıdan görülen kısmın rezeksiyonu ile geçici bir dekompresyon sağlamak olasıdır². Ancak böyle bir girişimden önce hafif bir sedasyon sağlayarak kitlenin bir kateter yardımıyla mesaneye geri itilmesine çalışmak gerekir. Çoğu kez bu işlem başarılı olursa da kronikleşmiş olgularda cerrahi eksizyon ve perkütan sistostomi uygun acil yaklaşım şeklidir. Daha sonra hastanın kötü klinik tablosu düzeltilerek kati bir çözüm için hazırlık yapılmalıdır. Bizim ikinci olgumuzda her miksiyonda prolape olup üretrayı tıkayan nitelikte bir üreterosele vardı. Operasyona alınmaya dek mükerrer redüksiyon gerekti.

Acil durumlar dışında bugün en iyi tedavi yöntemi olarak parsiyel nefrektomi ve üreterektomi kabul edilmektedir^{1,4,5}. Önce ektopik üreteroselli böbrek bölümüne parsiyel nefrektomi yapılmalıdır. Parsiyel nefrektomi sonrası üreterosele kollabe olmazsa üreteroselektomi uygulanmalıdır.

KAYNAKLAR

1. MOUSSALI, L., CUEVAS, O.J., HERAS, R.M.: Management of ectopic ureterocele, *Urology*. 31: 412-414, 1988.
2. DENES, T.F., LOPES, N.R., ARAP, S., SILVA, F.A.Q.: Prolapsed ureterocele *Eur. Urol.* 11: 106-109, 1985.
3. ASSADI, F., CALDAMONE, A., CORNFIELD, D., DUCKETT, J., NORMAN, M.: Ureterocele in children: Clinical study and report of 58 cases. *Clin. Neph.* 21: 275-279, 1984.
4. CALDAMONE, A.A., SNYDER, C.H., DUCKETT, W.J.: Ureterocele in children: Follow up of management with upper tract approach. *J. Urol.* 131: 1130-1132, 1984.
5. GOTOH, T., KOYANAGI, T., MATSUNO, T.: Surgical management of ureterocele in children: Strategy based on the classification of ureteral hiatus and eversion of ureterocele. *J. Pediatr. Surg.* 23: 159-165, 1988.
6. SAHU, K.L., MOHANTY, R.: Prolapsed ureterocele presenting as a vulval mass in woman. *J. Urol.*, 138: 136, 1987.

7. KLAUBER, T.G., CRAWFORD, B.D.: Prolapse of ectopic ureterocele and bladder trigone. *Urology*, 15: 164-166, 1980.

Yard. Doç. Dr. Bülent OKTAY
Uludağ Üniversitesi Tıp Fakültesi
Üroloji Anabilim Dalı
BURSA