

Akciğerde Hemangioendoteliyoma

Dr. R. Oktay GÖZÜ*

Dr. Nihat ÖZYARDIMCI**

Dr. Fahri ÜRKMEZ***

ÖZET

Bursa Üniversitesi Tıp Fakültesi Göğüs Hastalıkları ve Tüberküloz Kürsüsü'nde yatan bir olguda Malign Hemangioendoteliyoma saptanmış ve çok nadir görüldüğünden yayımlanmıştır.

SUMMARY

HEMANGIOENDOTELIOMA OF THE LUNG

A case of malignant hemangioendoteliyoma was treated in the clinic of Pulmonary Diseases and Tuberculosis. Discussion of this rare case and a review of literature has been presented.

Damar tümörlerinin malign olanları çok nadir görülür ve kesin insidansı da bilinmemektedir. Bu tümörlerin sınıflandırması ve tiplendirmesi de çok çelişkilidir. Değişik yazarlar, malign damar tümörlerinin bazal karakterleri üzerinde de tam anlaşmaya varamamışlardır^{1,2,3}.

Malign Hemangioendoteliyoma veya Angiyosarkoma olarak isimlendirilen tümörler, malign damar tümörlerinin en sık görülen tipidir. Sıklıkla üst ekstremitelerde, nadir olarak ta akciğerlerde, deride,

karaciğerde ve diğer organlarda görülürler. Primer odaktan kan yolu ile multipl metastaz yapar. Primer tümör; sınırlı, birkaç cm. çapında, sert, gri-kırmızı renkli kitleler halindedir. Derideki lezyonlar bazen ülsere olurlar. Erkeklerde ve daha çok gençlerde görülmektedir. Hemotoraks ve periferik osteoartropati komplikasyonları olabilir. Ölüm nedeni, metastaz ve destrüktif ülserasyonlardır¹⁻¹⁰.

Malign Hemangioendoteliyomanın mikroskobik yapısında; vasküler kanallar içinde ve çevresinde gelişen endotel hücreleri görülür. Hücrelerin büyüklük ve görünüşleri ekseriya uniformdur. Polimorfizm, anaplazi, fazla mitoz ve endotel hücrelerinin proliferasyonu ile karakterli gerçek damar tümörüdür¹⁻¹⁰.

M.K., 30 yaşında, Balıkesir'li, Çiftçi, Evli. 30.11.1977 tarihinde Kliniğimize yatırıldı. 3 aydan beri devam eden öksürük, balgam tükürme, nefes darlığı, zaman zaman hemoptizi ve vücudunda çıkan yaralardan şikâyetçi idi. Hekim kontrolü altında 2 ay kadar çeşitli ilaçlar kullanmış. İyileşmediği için Kliniğimize başvurmuştur. Çocukluğundan beri disiri ve pollaküri tarif etmektedir.

(*) Bursa Üniversitesi Tıp Fakültesi Göğüs Hastalıkları ve Tüberküloz Kürsüsü Uzmanı

(**) " " " " " " " " " " Başkanı

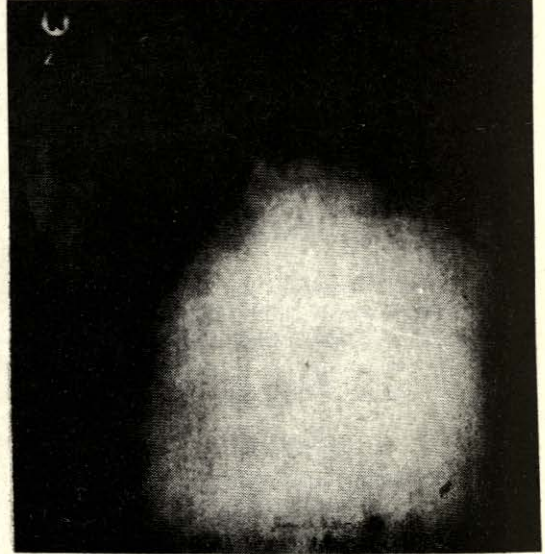
(***) " " " " " " " " " " Asistanı

Fizik Muayenesi: Ateş: 37,8°C, Kan basıncı: 140/90 mm. Hg. Nabız: 145/dak. bulundu. Zaman zaman desoryantasyon ve dalgınlık saptandı. Derisinde, başın sol parietal kemik üzeri ülserli bir lezyon ile sol arcus costalis üzerinde bir adet 2x2 cm. çapında, sol koltuk altı bölgesinde 1x1,5 cm. çapında bir adet üzeri kırmızı, sınırları belirgin deri altı nodülleri saptandı. Akciğerlerin muayenesinde: Sol hemitorax solunuma katılmıyor. Solda vibrasyon torasik alınmıyor. Sol skapula altında matite var ve solunum sesleri duyulmuyor. Sağ akciğerde yaygın ronküsler ve yer yer ince raller duyuluyordu. Karaciğer kosta kenarını 2 parmak geçiyor. Yumuşak, ağrılı ve üzeri düzdü. Bacaklarında minimal ödem saptandı. Sol mastoid bölgesinde yan mobil, yarım cm. çapında lenfadenopati vardı.

Laboratuvar Muayeneleri: PPD 2 mm Eritrosit: 3 milyon, Lökosit: 18.800, Hb: 19,3 gr., Formül: % 85 parçalı, % 10 Lenfo, % 5 çomak. İdrarda: Eser albumin, 5-6 lökosit ve nadir granüllü silindirik görüldü. Balgamda ARB 3 defa negatif. AKŞ: % 107, Üre: % 124, Kreatinin: % 3, Fosfatlar: Normal, SGOT: 16 Ü, SGPT: 22 Ü, LDH: 267 Ü, Total protein: 5,5 gr., Albumin: 3,4 gr., Total lipid: % 550 mgr., Kolesterol: % 156 mgr., Lupus Hücresi: Görülmedi. Bilirubin: % 0,2 mgr., Plevra sıvısı: Eksüda vasfında ve Class II, Plevra biopsisi: Malign Hemangioendoteliyoma, Nöroloji Konsültasyonu: Bulgular beyin metastazına uyar. PA Akciğer filmi: Sol diafragma görülüyor. Sol sinus kapalı, mediasten sağa itilmiş. Hiluslar görülüyor. Solda 2. ön kot altında homogen gölge koyuluğu, sağda tepeden kaideye kadar heterojen gölgeler var (Resim 1).

Klinik seyir: Hasta plörezi ön tanısı ile yatırıldı. Sola ponksiyon ve plevra biopsisi yapıldı. Plevra sıvısı eksüda vasfında idi. Plevra biopsisi Malign Hemangioendoteliyoma geldi. Kafa derisin-

deki ve sol arkus kostalisteki lezyonlardan alınan biyopsilerde malign hemangioendoteliyoma olarak rapor edildi. Hastanın genel durumu çok çabuk bozuldu. Dolaşım yetmezliğine girerek 9.12.1977'de vefat etti.



Resim: 1

TARTIŞMA

Malign Hemangioendothelioma genç yaşlarda ve erkeklerde fazla görülmektedir. Çoğunlukla saçlı deri ve ekstremiteleri tutmaktadır. Nadiren akciğerleri tutar^{1,3,4}.

Olgumuz 30 yaşında ve erkektir. Sol akciğerinde plörezi oluşmuş, sağ akciğerinde ise heterojen gölgeler saptanmıştır. Olgumuza ait bulgular, bu yönleri ile literatür bulgularına uymaktadır.

Malign Hemangioendothelioma Lenfohematojen metastazlar ile seyredir^{1,4,6}.

Olgumuzda akciğerdeki lezyonlar dışında saçlı derideki ülserli lezyonda sol arcus costalis üzerindeki ve sol aksiller bölgedeki deri altı nodüllerinde de Malign

Hemangioendothelioma saptanması lenfohematojen metastazları düşündürmektedir. Aynı şekilde nöroloji muayenelerle beyin metastazına uyan bulgular saptanmıştır.

SONUÇ

Malign Hemangioendothelioma akciğerde çok nadir görülmektedir. Yaygın metastaz bulguları ile seyreden akciğer hastalıkları arasında Malign Hemangioendotelyomada düşünülmelidir.

KAYNAKLAR

1. ALLEN, C.A.: The Skin a Clinico-pathological Treatise, 2 Ed., Grune Stratton-Newyork-London, 1967, p. 1085.
2. ROBBINS, S.L.: Pathologic Basis of Disease, W.B. Saunders Comp. Philadelphia-London- Toronto, 1974, p. 632.
3. TRALKA, A.G. KATZ, S.: Heman-gioendothelioma of the lung, Chest, 1962, p. 107.
4. KARACA, A.R.: Dolaşım Sistemi Patolojisi Ders Notları, 1979, s. 46.
5. KÜÇÜKSU, N., RUACAN, Ş.A.: Klinik Onkoloji, Nüve Matbaası-Ankara, 1978, s. 429.
6. LEVER, W.F., LEWER, G.S.: Histopathology of the skin, 5. Ed. J.B. Lippincott Comp. Philadelphia-Toronto, 1975, p. 608.
7. DELARUE, S., LAUMONIER, R.: Anatomie Pathologique, Pathologie Speciale, Editions Medicales Flammarion-Paris, 1969, p. 189.
8. SELDAM, R.E.J., HELWIG, E.B., SOBIN, L.H., TORLONI, H.: Histological Typing of Skin Tumours, World Health Organization Geneva, Vol.: 12, 1974, p. 76.
9. FRAZER, G.R., PARE, J.A.P.: Diagnosis of Diseases of the Chest, II, W.B.- Saunders Comp.- Philadelphia-London-Toronto, 1970, p. 734.
10. TURHAN, B.: Özel Patolojik Anatomi, Dolaşım Sistemi, 4. Baskı, Sermet Matbaası- İstanbul 1968, s. 212.