T.C.
ULUDAĞ ÜNİVERSİTESİ
TİP FAKÜLTESİ
GENEL CERRAHİ ANABİLİM DALI

ALOE VERA: ANASTOMOZLAR ÜZERİNE ETKİSİ

Dr. Volkan TÜMAY

UZMANLIK TEZİ

Danışmanı: Prof. Dr. Sadık KILIÇTURGAY

BURSA - 2004

İÇİNDEKİLER

İÇİNDEKİLER.....i
TÜRKÇE ÖZET.....ii-iii
İNGİLİZCE ÖZET.....iv-v
GİRİŞ.....1
GEREÇ VE YÖNTEM.....21
BULGULAR.....34
TARTIŞMA ve SONUÇ.....52
KAYNAKLAR.....59
TEŞEKKÜR.....66
ÖZGEÇMİŞ.....67

ÖZET

Bitkisel tıp ürünleri tüm dünyada her geçen gün daha fazla oranda kullanılmakta, ancak olası yararlı ve zararlı etkileri tam olarak bilinmemektedir. Aloe vera kullanan hastalarda kolonik anastomoz yapıldığı takdirde ne gibi sonuçlarla karşılaşılacağını incelemek üzere deneysel çalışma yapıldı.

96 adet rat 3 gruba ayrıldı ve inen kolon transeksiyonu sonrası anastomoz oluşturuldu. Gruplardan birine yalnızca preoperatif, diğerine preoperatif ve postoperatif dönemde 1 ay süreyle aloe vera gel 1,6 mg/kg dozunda orogastrik feeding kateter ile verildi. Üçüncü grup kontrol grubu olarak standart diet ile beslendi. 16 adet rat sıfırıncı günü temsil etmek üzere Sham-aloe ve Sham-kontrol olmak üzere 2 ayrı gruba daha ayrıldı, anastomoz yapılmaksızın kolon patlama basıncı ve hidroksiprolin düzeyleri ölçüldü. Anastomoz yapılan denekler 3,7,14 ve 21. günlerde sakrifiye edildi. Anastomozlar incelendi, patlama basınçları ölçüldü. Yara iyileşmesindeki özellikleri histopatolojik yöntemle (parçalı lökosit, yeni kapiller damar oluşumu, fibroblast proliferasyonu ve kollajen miktarları) ve biokimyasal yöntemle (hidroksiprolin düzeyi) incelendi.

Sıfırıncı günde kontrol grubu hidroksiprolin içeriği daha az olmakla beraber ($p>0.05$) kolon patlama basıncı aloe vera grubundan anlamlı olarak yüksekti ($p=0.0002$). Aloe vera verilen her iki grupta anastomoz sonrası 3. günde makroskopik kaçaklar saptandı. Aynı dönem patlama basınçları da kontrol grubuna göre anlamlı olarak düşüktü ($p=0.007$ ve $p=0.003$). Bu dönem içerisindeki hidroksiprolin içeriği değerlendirildiğinde aloe vera vermeye devam edilen grupta, kontrol grubuna göre anlamlı ölçüde ($p=0.05$) düşüklük saptanırken, aloe vera kullanımı kesilen ikinci grupta belirgin düşüklük devam ediyordu ($p=0.054$). Doku hidroksiprolin düzeyi ve patlama basıncı açısından 3. günde gözlenen bu fark 7, 14 ve 21. günlerde izlenmedi. Dokuların histopatoloijk incelenmesinde ise skorlama sonuçları açısından gruplar arasında anlamlı fark saptanamadı.

Bu çalışmada aloe veranın dokularda kollajen içeriğini arttırdığı saptanmış olmasına rağmen kollajen içeriği travma sonrası erken dönemde ciddi düzeyde azalıp kaçaklara sebebiyet vermektedir.

Anahtar kelimeler : Kolon, anastomoz, Aloe vera, yara iyileşmesi

SUMMARY

The worldwide use of herbal medicine products is increasing everyday without knowing possible beneficial and side effects. We examined effects of Aloe vera on colonic anastomosis in rats demonstrating patients using Aloe vera.

96 rats were randomized in three groups. An anastomosis was performed after transsection of descending colon in all rats. Rats in the first group received daily Aloe vera gel (1,6 mg/kg) preoperatively for one month and continued to recieve postoperatively via orogastric feeding catheter. Same procedure was followed for the rats in the second group but discontinued to feed with Aloe vera postoperatively. Third group served as a control group and received only standard rat chow. 16 rats were randomized in two additional groups; Sham Aloe and Sham Control to represent "Day zero". In sham groups, bursting pressures and hydroxyproline levels of the descending colon were measured without performing an anastomosis. Rats having anastomosis were sacrificed on postoperative 3rd, 7th, 14th and 21st days. Anastomoses were investigated macroscopically and bursting pressures were measured. The features of the healing process were studied histopathologically (inflammatory cell infitration, neovascularization, fibroblast proliferation, collagen deposition) and biochemically (hydroxyproline levels).

Bursting pressures of the Sham Controls were significantly higher than the Sham Aloes ($p=0.0002$) while hydroxyproline levels of the Sham Controls were lower ($p>0.05$) controversially. At macroscopic examination of the anastomoses, leakages were noticed on postoperative day 3 in both groups received Aloe vera. The bursting pressures of Aloe vera received groups were significantly lower than control group ($p=0.007$ and $p=0.003$). The hydroxyproline levels of the first group, received Aloe vera preoperatively and postoperatively, were significantly lower than control group ($p=0.05$) whereas hydroxyproline levels of the second group were almost significantly low

compared to the control group (p=0.054). On postoperative 7th, 14th and 21st days, bursting pressures and hydroxyproline levels were similar among all groups. Histopathological examination revealed no significant differences between groups.

The results of this study suggest that Aloe vera increases colonic collagen content, but somehow decreases it significantly after trauma, resulting in an increased risk of anastomotic leakage during early postoperative period.

Key words : Colon, anastomosis, Aloe vera, wound healing

GİRİŞ

Bitkisel (Herbal) tıp, gelişmemiş ve gelişmekte olan ülkelerde genel populasyonun %80 'i tarafından sağlık uygulamalarında primer olarak kullanılmakta iken son 10 yılda global olarak artan bir ilgiyle tüm dünyada kullanılır hale gelmiştir. Herbal tıp sektörü en hızlı büyüyen sektörlerden biri olup farmasötik ilaç pazarına ciddi bir rakip olma yolundadır. 1988 yılında Amerika Birleşik Devletleri'nde 200 milyon $ olan pazar payı 1997'de 3,3 milyar $ düzeyini aşmış olup Avrupa ülkelerinde 7 milyar $ 'lık pazar payına ulaşmıştır (1). Türkiye'de de birçok insan çeşitli bitkilerden elde edilen preparatları yaygın olarak kullanmaktadır.

Cerrahi hastaların preoperatif dönemde kullandığı ilaçlar başta olmak üzere her türlü maddenin bilinmesi operasyon için vitaldir. Duruma göre mevcut maddelerin alımı kesilip operasyon daha ileriki tarihlere ertelenebilmektedir. Bununla birlikte bitkisel ürünlerin tedaviye pozitif ya da negatif olası etkileri bilinmemektedir. Bazı hastalar postoperatif erken dönemlerde bile etkilerine inandıkları bu bitkisel preparatları kullanmak istemektedir. Cerrahlar global "bitkisel tıp " akımı nedeniyle böyle hastalarla her geçen gün daha sık karşılaşmaktadır.

Genel cerrahi tarafından yapılan bir çok operasyon arasında komplikasyon geliştiği takdirde morbidite ve mortalitesi belirgin olarak artan kolorektal cerrahi prosedürlerinin özel önemi bulunmaktadır. Bu hasta gruplarında bitkisel preparatların olası pozitif ya da negatif etkilerinin bilinmesi gerekmektedir. Aloe vera preparatları sık kullanılan popüler bitkilerin başında gelmektedir. Bu çalışmada aloe vera preparatı kullanan ve kolon operasyonu planlanan bir hastada morbidite ve mortaliteyi pozitif ya da negatif yönde etkileyebilecek olası etkilerin simülatif bir hayvan deneyi ile incelenmesi amaçlanmıştır.

A) Yara İyileşmesi

Gastrointestinal sitemin herhangi bir yerine uygulanacak anastomozun sağlamlığını sağlamak cerrahlar için önemli bir iş yüküdür. Kolon kanser olgularının %60 kadarının küratif rezeksiyon için uygun olduğu düşünülürse bu iş yükünün boyutu daha iyi anlaşılır (2). Cerrahi başarı için yara iyileşmesi basamakları ve bu basamakları etkileyen faktörler iyi bilinmelidir.

Hasarlanan doku, içerdiği hücrelerin çoğalma özelliğine göre iyileşir. Buna göre iyileşme kabaca 2 şekilde olur (3):

- **Rezolüsyon:** Doku hasarının rejenerasyon kabiliyeti olan hücreler tarafından restorasyonudur. Genelikle doku eski haline döner ve fonksiyonlarını korur.
- **Tamir**: Hasarlı dokunun yerini kollajen içeren skar dokusu alır. Dokunun dayanıklılığı artar ancak fizyolojik fonksiyonları kaybolur.

Yaranın cerrahi işlem ile kapatılmasında yara yerinin temizliğine, defektin boyutuna bağlı olarak 3 metot kullanılır (4):

- **Primer yara kapatılması** : Hasarlı dokunun iki ucunun birleştirilmesi ya da arasına flep/greft konulmasıdır.
- **Sekonder yara kapatılması**: Geniş doku defektlerinde, sistemik ya da lokal olumsuz faktörler nedeniyle primer kapamanın mümkün olmadığı durumlarda hasarlı dokunun iki ucunun birbirine yaklaştırılmadan spontan iyileşmeye bırakılmasıdır.
- **Gecikmiş primer kapama:** Tersiyer yara kapatılması da denir. Açık bırakılan yaranın 4-5 gün sonra primer yöntemle kapatılarak iyileşmesidir. Yara gücü primer kapama ile aynı düzeydedir ve yara iyileşmesinde gecikme olmaz (5).

Gastrointestinal sistem cerrahisinin en önemli parçası olan anastomoz işlemi primer yara kapatılması olup barsak dokusunun tamiriyle sonuçlanmaktadır. Bu tamir süreci birbiri ile içiçe geçmiş karmaşık fakat düzenli olaylar zinciridir. Başlıca 5 komponenti vardır:

I. İnflamasyon
II. Proliferasyon
    - Epitelyal proliferasyon
    - Anjiogenezis
    - Fibroblast migrasyon ve proliferasyonu
III. Ekstraselüler Matriks (ESM) Proteinlerinin Birikimi
IV. Fibröz Doku Maturasyonu ve Organizasyonu (Remodeling)
V. Kontraksiyon

I. İnflamasyon

Vücudun yaralanmaya verdiği ilk cevaptır. 1-4 günlük süreci kapsar. Trombositlerin toplanması, aktivasyonu, lökositlerin yaraya göçü, damarların dilate olması ve lenfatiklerin bölgeyi kuşatması söz konusudur.

Doku hasarı ile sınırlı sayıda epitel hücresi, bağ dokusu hücresi ve bazal membran devamlılığı kaybolur ve hemorajiye neden olur. Yara kenarları kanayarak fibrinden zengin bir örtü ile kaplanır (6). Ekstravaze olan plazmada bulunan fibronektin, diğer ESM komponentleri ve fibrin ile bağlantılar yaparak yarayı stabilize eder (2). Kanın kollajen ile teması neticesinde Hageman faktörü aktiflenir, plateletler degranüle olur. Aktive Hageman faktörü, yaralanma sinyallerini çoğaltıp kemoatraktan ve mitojen maddeler üreten 4 majör biokimyasal sistemi tetikler: kompleman kaskadı, pıhtılaşma mekanizması, kinin kaskadı ve plazmin.

Plateletler ise fibroblastların migrasyonunu arttıran ve neovaskülarizasyonu uyaran faktörler ile pıhtılaşmayı arttıran seratonin salgılar. Kininlerin aktivasyonu ile çevre kapiller damarlar dilate olur, yara bölgesinde polimorfonükleer lökositler (PML) çoğalır (6).

Başlangıçta yarada aktif olan hücreler PML'lerdir. Görevleri açık yaradan girebilecek mikrorganizmalara karşı savunma ve fibrin örtüsünü kaldırmaktır (7). Fibrin yıkımı, plazma fibrinolitik sistem aktivasyonu ve ölü nötrofillerden açığa çıkan lizozomal enzimler ile sağlanır. Bu olaya enzimatik debridman denir (3). Trombinin aktive ettiği fibrinolizis inhibitör (TAFI) yokluğunda fibrin yıkımı ve plazminojen aktivasyonu azalır, yara iyileşmesi bozulur (8). Bununla beraber PML'ler yara iyileşmesinde mutlak gerekli değildirler.

72. saatte çok sayıda nötrofilin yerini makrofajlar alır ve hücresel debris ortamdan uzaklaştırılmaya başlar. Bu olaya da fagositik debridman denir (3) ve muhtemelen fibronektin tarafından yönlendirilmektedir (2). PML' lerin aksine makrofajlar iyileşme sürecindeki koordinasyon rolü nedeniyle yara iyileşmesinin vazgeçilmez hücreleridir. Fagositik debridman yanında kollajen yapımını, anjiogenezisi ve epitelyal proliferasyonu stimüle eder (3). Makrofajların etkin rolü ile granülasyon dokusu oluşmaya başlar. Granülasyon dokusu progresif olarak insizyon hattını işgal eder. Yara kenarlarında az sayıda kollajen lifi vertikal olarak belirir ancak henüz köprü oluşturmaz

II. Proliferasyon

a. **Epitelyal proliferasyon** : Tamir sürecinin ilk basamaklarındandır. 12-48 saat içinde epitel hücreleri yara kenarlarından göç ederek yara kenarlarının üzerini ince bir epitel tabakası ile kaplar (7). Göçen hücreler yaraya en yakın canlı kalmış mevcut hücrelerdir. Daha arkadaki hücreler ise çoğalmaya başlar. Epitel göçünü başlatan mekanizma tam olarak bilinmemekle beraber kontak inhibisyonun ortadan kalkması ile olduğu varsayılmaktadır (2). Epitelizasyon, yara gücüne katkı sağlamaz, dış etkenlere karşı bariyer görevi görür (5).

b. **Anjiogenezis**: VEGF, bFGF ve hipoksi ile kontrol edilen birkaç basamaktan meydana gelir:

- Ana damar bazal membranından proteolitik madde salınımı ile kapiller tomurcuklanma
- Endotel hücrelerinin anjiojenik uyarı olan bölgeye göçü
- Göçen hücrelerin yerinin endotel hücre proliferasyonu ile doldurulması
- Endotel hücre maturasyonu ile kapiller tüp (kanal) oluşması
- Periendotelyal hücrelerin gelmesi ile destek sağlanması ve farklı fonksiyonların kazanılması

c. **Fibroblast migrasyon ve proliferasyonu:** Yara yerinde lökosit aktivasyonu ile artan metabolik taleplerin, bozulmuş vasküler dolaşım nedeniyle karşılanamaması; lokal asidoza ve laktat birikimine yol açmıştır. Mevcut ortam fibroblast migrasyonu, proliferasyonu ve kollajen sentezi için en önemli uyarandır (6). Ayrıca ortama salınan büyüme faktörleri (TGF-B, PDGF, EGF, FGF) ve sitokinlerin (IL-1, TNF-α) etkisiyle de fibroblastların göçü uyarılmaktadır (7).

Fibroblast ve vasküler endotel hücreler prolifere olup iyileşmenin ana göstergesi olan granülasyon dokusunu oluşturmaya başlar (3-5 gün). Granülasyon terimi; pembe, yumuşak ve tanecikli görünümden dolayı kullanılmakta ve histolojik özelliklerini karakteristik olarak anjiogenezis ve fibroblast proliferasyonu oluşturmaktadır. Tanecikli görünüm, katlantılar sonucu yumak oluşturan yeni kapiller damarların makroskopik görünümüdür. Bu yeni damarlardan protein ve eritrositlerin ekstravasküler alana geçmesi sonucu başlangıçta granülasyon dokusu ödemlidir (7).

5. gün yara dudakları arasındaki boşluk granülasyon dokusu ile dolmuştur. Neovaskülarizasyon maksimum düzeydedir. Kollajen lifleri daha fazla olup birbirleri ile köprüler oluşturmaya başlamıştır. Yara gücü ilk hafta sonunda normal gücünün %10'una ulaşır. 2. hafta fibroblast proliferasyonu ve kollajen birikimi devam etmektedir. Lökosit infiltrasyonu, ödem ve vaskülarite artışı büyük ölçüde gerilemiştir, yara hattının rengi beyazlamaya başlar (7).

III. ESM Proteinlerinin Birikimi

Bağ dokusunu oluşturan ekstrasellüler makromoleküller; kollajen, retikülin, elastin ve proteoglikanlardır (9). Adhezif glikoproteinler ve integrinler ESM komponentlerini birbiriyle ve diğer hücreler ile bağlarlar. Bu adhezif proteinlerin en önemlisi fibronektindir (7) ve erken dönemde yarayı stabilize ederken, takip eden sürede makrofajların fagositik debridmanını da yönlendirmektedir (2). Tüm ESM proteinleri içinde en önemli komponent olan kollajen, yara yerine göç edip prolifere olan aktif fibroblastlar tarafından üretilir. Fibroblast göçü ve çoğalması ile ESM birikimine fibrozis (fibroplazi) denir (7)

Tamir olayı ilerledikçe endotel proliferasyonu ve fibroblast sayısı azalır. Bununla beraber fibroblastlar artık daha üretken olup daha fazla miktarda ESM ürünü sentezler. Ortamdaki kollajen miktarı yalnız senteze bağlı değil, sentez ve yıkım prosedürlerinin net farkına bağlıdır. Granülasyon dokusu iğ görünümlü fibroblast, sıkı kollajen, elastik doku parçaları ve diğer ESM komponentlerinden oluşan "skar" dokusuna dönüşür. Skar dokusu olgunlaştıkça vasküler oluşumlar geriler ve avasküler hale gelir (7).

Kollajen; hayvanlar dünyasında en sık saptanan protein olup tüm vücut proteinlerinin %25-30 kadarını oluşturmaktadır (2). Kollajen olmasaydı insanlar az sayıda nöronla birbirine bağlanmış hücre yığını olurdu (7). Tanımlanmış 14 adet kollajen tipi vardır. Tip I, II ve III kollajenler fibriler kollajen olarak tanımlanır ve total vücut kollajeninin % 95 'ini oluşturur.

Kollajen üç α polipeptid zincirinin üçlü sarmal oluşturmasından meydana gelir. Her α zinciri tekrarlayan $(Gly\text{-}x\text{-}y)_n$ sıralarından oluşur. Her üç fibriler kollajen için n = 338 ± 2'dir. "Gly" glisin olup "x" genellikle prolin ve "y" hidroksiprolindir (2). Aktive fibroblastların ribozomları tarafından sentezlenen α zincirleri, prolin ve lisin kalıntılarının hidroksilasyonu gibi enzimatik modifikasyonlara uğrarlar. İşlemler sonucu kollajenin %10 gibi yüksek bir bölümünü hidroksiprolin içeriği oluşturur. Kollajen propeptidlerinin hidroksilasyonu için demir, askorbik asit, α -ketoglutarat ve moleküler oksijen gerekir (3,10).

Modifikasyonlar sonrası prokollajen zincirleri sıralanarak üçlü sarmal yapı oluştururlar. Prokollajen molekülü bu safhada halen eriyebilir olup N- ve C- terminal propeptidleri içermektedir. Molekülün hücreden sekresyonundan kısa bir süre sonra prokollajen peptidaz enzimi, zincirlerdeki terminal propeptidleri keser. Bu işlem sonrası genellikle tropokollajen olarak anılan fibril formasyonu ortaya çıkar. Lizil oksidaz enzimi, lizin ve hidroksilizin kalıntılarını oksitleyerek α zincirlerinin komşu moleküller ile kovalen çapraz ester bağları kurmasını sağlar. Yaranın gerilim kuvvetine en önemli katkıyı bu çapraz bağlar yaparlar (7). Kollajen sentezi, tamir sürecinin ilk günlerinde (24 s) ancak biokimyasal olarak saptanabilecek düzeyde iken, 3.-4. günden itibaren fark edilir düzeye ulaşır (4). 3. Hafta sonunda doku kollajen miktarı en yüksek seviyesine ulaşır (5). Kollajen sentezi intrasellüler bir fenomendir. Eksternal verilen hidroksiprolin kısa sürede idrarla atılır ve fibroblastlar tarafından kullanılmaz (4).

IV. Fibröz Doku Maturasyonu ve Organizasyonu (Remodeling)

Birinci ay sonunda inflamatuar infiltrat içermeyen skar dokusu oluşur. Granülasyon dokusunun skar dokusu ile yer değiştirmesi basitçe ESM kompozisyonundaki değişimdir. Başlangıçta rastlantısal biçimde yara dokusunu dolduran kollajen zamanla mekanik stres doğrultusunda yara gücünü arttırmak üzere yeniden şekillenir. Bu olaya remodeling denir (3).

Anjiogenezin yara dokusundaki metabolik ihtiyaçları karşılaması sonucu laktat miktarı ve ilişkili olarak kollajen sentezi stimülasyonu azalır (5). Ayrıca kollajen ve diğer bağ doku moleküllerinin sentezini uyaran bazı büyüme faktörleri eşzamanlı olarak metalloproteinazları da aktive etmiştir. Çinko iyonu kullanan bu enzimler ESM komponentlerini yıkarak azaltır (7).

Kollajen, yarada birkaç ay boyunca normal dokuya göre daha çok sentezlense de 3. haftadan itibaren relatif artmış kollajen yıkımı sonucu net kollajen miktarı azalmaya başlar. Bununla beraber yara gücü yavaş da olsa artmaya devam etmektedir. Yara gücündeki bu artış, fibröz dokunun yeniden organizasyonu ile sağlanmaktadır (Şekil-1).



Şekil-1: Gerilim kuvveti; eski kollajenin yıkımı ile yeni kollajenin sentez ve yıkımı arasındaki ilişkinin etkisindedir (6)

Yaralanmanın başlangıcında üretilen tip-III kollajenin yerini zamanla tip-I kollajen alır. Maturasyon ve organizasyon dönemi sonunda tip-I / tip-III kollajen oranı normal erişkin insandaki (%85 / %15) oranına geri döner (2). Tüm tamir işlemlerine rağmen yara ancak orjinal gücünün %70-80 düzeyine ulaşabilir.

V. Kontraksiyon

Özellikle sekonder yara iyileşmesinde, geniş doku defektlerinin tamirinde belirgin olmakla beraber tüm yaraların iyileşmesinde mevcuttur. Fibroblast ve düz kas hücrelerinin özelliklerini taşıyan myofibroblastlar tarafından sağlanır. Kontraksiyon, biokimyasal komponentlerden ve kollajenden bağımsız olarak bu hücrelerdeki aktin proteini ile gerçekleşmektedir. Yaralanmanın 5-7. günlerinde başlayan kontraksiyon hareketi, yaranın genişlik ve şekline bağlı olmaksızın sabit bir hızla 39. güne kadar devam eder (9).

Yaralanma anında başlayan vücudun doğal cevabı, birbirleri ile içiçe geçmiş olaylar zinciridir (Şekil-2). Bu zincirdeki herhangi bir problem yara iyileşmesine zarar verir. Bu problem, yara iyileşmesindeki komponentlerin eksikliği olabileceği gibi fazlalığı da olabilir.

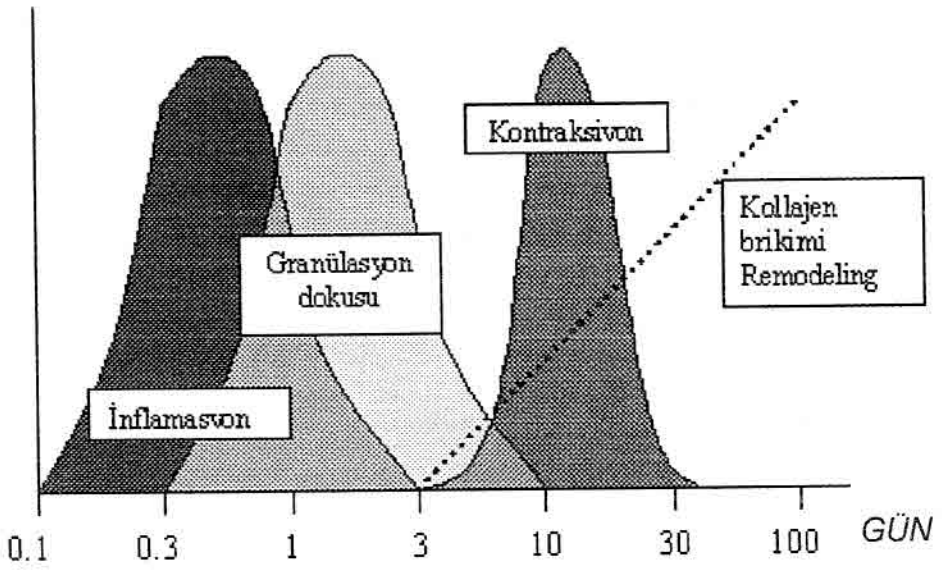

Şekil-2: Yara iyileşmesi komponentlerinin birbirleriyle ilişkisi. (7)

Yara İyileşmesinde Bozukluk

Yara iyileşmesi bazı durumlarda gecikir, bazen de tamamlanamaz. Bu faktörlerin bilinmesi yaranın uygun şekilde tedavi edilmesine yardımcı olur.Yara iyileşmesini etkileyen faktörler:

a) Sistemik faktörler:
- Beslenme
- Metabolik durum
- Vasküler dolaşım
- Hormonlar, steroid antiinflamatuarlar

b) Lokal faktörler:
- İnfeksiyon
- Mekanik faktörler (erken mobilizasyon)
- Yabancı cisim
- Yaralanma yeri, boyutu ve tipi

Gastrointestinal Sistem

Muskularis propriada dominan olarak tip-I ve tip-III kollajen bulunur. Çok az miktarda bulunan tip-V kollajen ise intramuskuler bir tendon gibi davranıp barsak dokusunun sağlamlığını temin etmektedir. Gastrointestinal sistemin (GİS) herhangi bir yerindeki yaralanma muskularis mukozaya ulaşmadığı takdirde, yaralanma kronik dahi olsa mezenkimal hücre cevabına yol açmazken submukozaya ulaşan bir yaralanmada mezenkimal hücre cevabı ve konnektif doku tamiri uyarılır (4). İntestinal duvarın bütünlüğü ve mekanik gücü, submukozadaki yapısal protein ağı ile sağlanmaktadır. Bu bağ dokunun çoğunluğunu kollajen oluşturmakta olup anastomoz kuvvetini sağlamadaki rolü tartışılmazdır (11).

Anastomoz yapılan dokuların biokimyasal, hücresel ve mekanik iyileşme özellikleri primer yara iyileşmesindeki gibidir. Yara yeterli gerim gücüne ulaşıncaya kadar GİS devamlılığı cerrahi sütür, fibrin yapıştırıcı veya stapler ile sağlanmaktadır (12-14). Protein eksiği bulunmaması, infeksiyonsuz ortam, gerginlik olmaması ve yeterli kan akımı halinde anastomoz işlemi için gerekli ideal şartlar hazırdır. Bununla beraber cerrahın tecrübesi, kullanılan teknik ve sütür materyali de başarı için önemli rol oynamaktadır (15,16).

Anastomozda kaçak ya da anastomozun ayrışması ciddi morbidite ve mortaliteye sebep olmaktadır. Kaçak oranı ortalama % 5-15 arasında olup çoğunlukla erken dönemde olmaktadır (17,18). Bu dönemde kollajen sentezi yeterli olmadığından kaçakların esas sebebinin mekanik hatalar veya iskemi gibi nedenlerle mukozal devamlılığın sağlanamaması olduğu düşünülebilir.

İnflamasyonun erken döneminde gerek onarım yapıcı hücrelerin göç edebilmesi, gerek nekrotik dokuların ortamdan uzaklaştırılması için matriks yıkıcı enzimler salgılanır. Matriks yıkımı ne kadar tamir sürecine dahil bir prosedür olsa da, bazen sütür kenarlarındaki dokunun fazla sindirilmesi ile yara gücünü azaltıp kaçağa sebebiyet vermektedir (11). Jönsson ve ark.'ı (19) ileumda anastomozun etkilerini araştırmış ve yalnız anastomoz hattında kollajen yıkımı tespit etmiştir. Jiborn ve ark.'nın (20) ratlarda kolon üzerine yaptığı benzer çalışmada kolonun kollajen içeriği ayrıntılı şekilde incelenmiştir. Buna göre kolonda proksimalden distale doğru kollajen içeriği artmakta ve anastomoz yapıldığında ilgili segmentte ciddi bir kollajen kaybı meydana gelmektedir. İleumdan farklı olarak, kolondaki komşu segmentlerde de kollajen yıkımı olduğu saptanmıştır. 3. günde anastomoz hattının 0,5 cm distali ile 5 cm proksimalinde %30 kadar kollajen kaybı olmakta ve 7. günde kollajen miktarı halen daha başlangıca göre %15-25 düşük seyretmektedir. Kollajen içeriği normal sınırlara ancak 14. günde gelebilmektedir.

Jönsson (19) ve Jiborn'un (20) tariflediği ileum ile kolon arasındaki bu farklı kollajen aktivitesi, 1998 yılında Seifert ve ark.'nın (11) matriks metalloproteinaz (MMP)'lar üzerine yaptığı deneysel çalışma ile açıklanabilmiştir. Buna göre kolon ve ileumun içerdiği MMP tipleri ve anastomoz sonrası dokulardaki aktivite süreleri farklıdır. Bu bulgu, ileum ve kolonun yaralanmaya olan farklı cevabını ve kolondaki kaçak insidansının fazla oluşunu da açıklamaktadır. Deneysel bir MMP ihibitörü ile yapılan çalışma sonucunda anastomoz iyileşmesinin belirgin olarak arttığının saptanması, mevcut bulguları daha da pekiştirmiştir (21).

B) Aloe Vera

Aloe vera barbadensis (Miller), eski mısır papiruslarında ve Mezopotamyalı' ların tabletlerinde adı geçen, şifalı gücü olduğuna inanılarak çeşitli hastalıklar ve cilt sorunlarında kullanılan lilly (zambakgiller) familyasından kaktüse benzeyen bir bitkidir. 200'den fazla cinsi bulunmakla beraber şifalı özelliklere sahip 3-4 çeşidi vardır. Bunların içinde en önemlisi Aloe vera barbadensis (Miller)'dir. Kuzey Afrika orijinli olan bu bitki önce Akdeniz ülkelerinde, daha sonra da Orta Amerika, Meksika, Güneydoğu Asya, Batı Hindistan gibi diğer sıcak iklimli bölgelerde yetiştirilmeye başlanmıştır.

Aloe bitkisi 3 ana bölümden oluşur :

- Kabuk
- Latex (müsilaj tabaka)
- Parenkim (jel tabakası)

Bir bitki yaklaşık olarak 4 yılda olgunlaştıktan sonra yaprakların özü, parenkimdeki jel ve dış kabuğunun özsuyu karıştırılıp %100 doğal bitki sıvısı elde edilir. Bu sıvı içeriği, oksitlenme ve mikroorganizmaların etkileriyle birkaç saat içerisinde yararlı özelliklerini kaybetmektedir. Firmaların FDA onaylı stabilizasyon formülleri geliştirmeleri ile Aloe vera sıvıları dayanıklı ticari ürünler haline getirilip popüler olmuştur.

Günümüzde jel, sprey, kapsül gibi çeşitli formlarda tamamlayıcı (suplemental) tedavi ürünü olarak satılmakta ve bir çok kozmetik ürünün de aktif maddesini oluşturmaktadır. Kompozisyonun %98,5-99,5 kadarını su, geri kalan solid komponentin %60' dan fazlasını ise polisakkaridler oluşturmaktadır. Etkilerinden bu polisakkarid fraksiyonlar sorumlu tutulmaktadır. Ayrıca protein, yağ ve çeşitli minerallerde içerdiği bilinmektedir (22).

Bir yandan etkileri incelemek üzere klinik ve deneysel çalışmalar, diğer taraftan etkili maddelerin izolasyon çalışmaları devam etmektedir. Günümüze dek antrokinonlar, acemannan (Carrysin™), galactan, arabinan, glukomannan, emodin, barbaloin ve aloesin maddeleri izole edilmiştir (22-24).

Aloe vera sıvıları ilaç olmadığı için ürünlerle ilgili bilgiler genellikle firmaların internet sitelerinden ve broşürlerden elde edilmektedir. Tanıtımlarında laksatif, topikal ağrı kesici, yara, yanık ve soğuk travmalarında (donma) tedavi edici etkilerinden bahsedilmekte, ayrıca mide ve sindirim sorunlarında, diabette, amenorede, arteriosklerozda, viral infeksiyonlarda, paraziter infestasyonlarda ve çeşitli cilt sorunlarında tedavi tamamlayıcı ürünler olarak tanıtılmaktadır.

Bilinen tek kontrendikasyonu alerjik duyarlılıktır (24). Hipoglisemi riski nedeniyle diabetik ilaç alan ve potasyum kaybı nedeniyle de kardiak ilaç alan hastaların dikkatli kullanması önerilmektedir. Firmadan firmaya medya içeriği değişmekle beraber inflamatuar barsak hastalıklarında ve cerrahi yara iyileşmesinde kullanılmaması gerektiği belirtilmektedir. Bu tanıtımlarda tıbbi açıdan çelişkiler olduğu dikkat çekmektedir.

Aloe veranın popülaritesinin artmasıyla beraber tıp dünyasının ilgisi de artmış ve çeşitli özellikleri ile ilgili çalışmalar yapılmaya başlanmıştır. Yapılan çalışmaların bir kısmı kanıt oluşturmaktan çok uzak ve ticari literatür görünümünde, bir kısmı da birbirleriyle çelişkiler içermektedir. Hemen tüm pozitif etkileriyle ilgili muhalif yayınlar mevcuttur (24,25).

1970'lerin sonunda iki FDA tavsiye paneli Aloe veranın minor yanık, kesi yaraları ve minimal vajinal irritasyon gibi durumlarda etkili olduğuna dair kanıtların yetersiz olduğunu açıklamıştır (1). Bu sonuç farklılıkları, kullanılan farklı ürünlerin içeriklerine atfedilmiş ve 1981 yılında bu karmaşıklığın önüne geçmek üzere "Uluslararası Aloe Bilim Konseyi" (IASC) kurulmuştur. Bu örgüt çeşitli firmaların ürünlerini inceleyerek Aloe vera içeriğini test etmektedir.

Aloe vera ile ilgili yapılmış olan çalışmaları başlıklar altında gruplandırırsak:

1. Endokrin
2. İmmunmodulator
3. Antibakteriyel ,antiviral, antifungal
4. Antineoplastik
5. Hemorajik şok
6. Gastrointestinal
7. Yara iyileşmesi

1. Endokrin Sistem

Antidiabetik etkisi olduğu, insülin seviyesini normal sınırlarda tuttuğu, normal kan şekeri seviyesi olan insanlarda ise glukoz düzeylerine etkisi olmadığını bildiren birçok çalışmaya (26-28) karşı az sayıda çalışma etkisi olmadığını, hatta kan glukoz düzeyini arttırdığını bildirmiştir (24). Reynolds ve Dweck (24) bu farklı sonuçları, Aloe vera preparatlarının farklı hazırlanması ile açıklamıştır.

2. İmmunomodulator

Acemannan maddesi dendritik hücrelerinin matürasyonunu sağladığı ve makrofajları aktive ederek sitotoksisitelerini arttırdığı öne sürülmektedir (29). Ayrıca inflamatuar sitokinlerin (IL-1, IL-6 , TNF-α, IFN-γ) salınımını doz bağımlı olarak arttırdığı da bildirilmiştir (30).

3. Antibakteriyel, antifungal, antiviral

Aloe'nin yara iyileştirici etkileri kısmen antibakteriyel aktivitesine atfedilmiştir. Antibakteriyel etkinliği olduğu iddia edilen suşlar arasında Stafilokokus aureus, Streptokokus pyogenes, Serratia marcescens, Klebsiella pneumonia, Pseudomonas aeruginosa, E.coli, Salmonella, H. pylori ve Mikobakter'ler bulunmaktadır. Bununla birlikte antibakteriyel etkinliğini araştıran bir çok çalışmada hep zıt sonuçlar elde edilmiştir (24,31).

Antifungal etkisi pek ses getirmemiştir. 1960'larda Trichophytonlar'a ve Kandida albicans'a etkili olduğu ve tinea pedis tedavisinde yararlı olacağı bildirilmiştir (24). 1990' lı yıllarda etki mekanizması araştırılmış ve acemannan ile aktive olmuş makrofajların, kandidaları ekstrasellüler olarak öldürdüğü iddia edilmiştir (30).

Antiviral etkisi çok yankı uyandırmıştır. AIDS olgularında, immunostimulan etkisi sayesinde semptomları %71 oranında azalttığı, Newcastle hastalık virüsü ile herpes virüsüne etkili olduğu yönünde yayınlar vardır (24,31,32).

4. Antineoplastik

Mide ve kolon kanserinde koruyucu rolü olduğu, başlangıç ve promosyon safhalarında karsinogenezi durdurduğu, lösemi hücrelerine sitotoksik etkisi olduğu, fibrosarkomlarda etkili olduğu bildirilmiştir (24). Strickland (33), Aloe veranın cilt altı immun sistemi uyararak cilt kanseri oluşumunda koruyucu rol oynadığını belirtmiştir. Kuo ve ark.'ları (34) ise Aloe emodin maddesinin hepatoma hücrelerinin p53 ve p21 bağımlı yoldan apoptozisini uyararak antiproliferatif etki gösterdiğini ve karaciğer kanserinde koruyucu olabileceğini ileri sürmüştür.

5. Hemorajik şok

2004 yılında yapılan bir çalışmada aloe veradan elde edilen bir polimer (DRP) ile yapılan düşük hacimli resüsitasyonda sağkalımın arttığı bildirilmiştir (35).

6. Gastrointestinal Sistem

Kabul görmüş tek etkisi olan katartik etkisinin, içerdiği antrokinonların kolon membranındaki Na/K pompası ve klor kanallarını etkileyerek gösterdiği kanıtlanmıştır (36,37). Tonik etki ile barsak transit zamanı azalır. Bakteriyel flora bundan fayda görür, mayalanma azalır, barsak pH'ı düşer. Pütrefikasyon azalıp protein öğütme/absorbe etme oranı artar (24). Kai ve ark.'ları (38), kolon mukozası absorpsiyon yeteneğinin histamin bağımlı bir mekanizma ile arttığını bildirmiştir.

Antiülserojenik etkisi üzerinde de konsensus sağlanamamıştır; etkili olduğuna dair yayınlar (39,40) diğer araştırmacılar tarafından yalanlanmıştır (24). Antioksidan özelliği ile prostaglandin E_2 yapımını inhibe ettiği, süperoksit dismutaz ve katalaz aktivitelerini suprese ederek inflamatuar barsak hastalıklarında (İBH) iyileşmeye yol açtığı ileri sürülmüştür (41,42). Langmead ve ark.'larının (43) yaptığı randomize, çift kör, plasebo kontrollu klinik çalışmada, 4 hafta süreyle oral yoldan 2x100 ml Aloe vera gel verilen aktif ülseratif kolitli olgularda endoskopik (makroskopik) ve histopatolojik olarak anlamlı iyileşme saptanmıştır.

7. Yara iyileşmesi

Yara iyileşmesi birbiri ile iç içe geçmiş bir olaylar zinciridir. İnflamasyon, vücudun doğal bir cevabıdır, görevini tamamlamadan engellenmesi ise istenmeyen sonuçlara yol açacak ve yara iyileşmesine zarar verecektir. Aloe veranın içerdiği farklı maddeler, farklı mekanizmaları etkileyerek bu sürece etki edebilir.

Yara iyileşmesine etkileri üzerine çok sayıda çalışma yapılmıştır, ne var ki karşıt görüşler burada da mevcuttur. Projemiz özünde yara iyileşmesi üzerine olduğu için bu bölümdeki literatürler daha ayrıntılı olarak anlatılmıştır.

Reynolds ve ark.'larının (24) derleme makalesinde inflamasyondaki etkileri 3 başlık altında toplanmıştır :

- Vazoaktif amin, bradikinin ve prostaglandinler ile vazodilatasyon
- Protein ve peptidler aracılığıyla lökositlere kemotaktik etki
- Proteazlar gibi yıkıcı hidrolitik enzimler ile doku yıkımının artması ve kemotaktik maddelerin daha çok açığa çıkması

Yagi ve ark.'ları (44), ksantin–ksantin oksidaz sisteminde oluşan superoksit anyonlarına karşı radikal scavenger aktivitesi gösteren bir glikoprotein fraksiyonu izole ettiğini bildirmiştir. Bu fraksiyonun ayrıca siklooksijenaz-2'i inhibe ettiği ve tromboksan A2 sentaz düzeylerini in vitro azalttığı belirtilmiştir.

Muller ve ark.'ları (45), gümüş sulfadiazinin yara iyileşmesindeki geciktirici etkisinin Aloe vera ile engellediğini bildirmiştir. Lee ve ark.'ları (46), Aloe vera gel komponentlerinin ciltteki epidermal Langerhans hücrelerinin restorasyonunu sağlayarak UV-B ışınlarına bağlı ciltteki immmunsupresyonu engellediğini in vitro çalışması ile öne sürmüş ve radyasyona bağlı kontakt hipersensitiviteyi engelleyeceğini belirtmiştir.

Aloe veranın antioksidan özelliğinin α-tokoferol ile karşılaştırıldığı bir çalışmada üç ve dört yıllık Aloe vera bitkisinden elde edilen ekstraktların α–tokoferolden daha yüksek antioksidan ve radikal scavenger aktivite gösterdiği tespit edilmiştir (47). Bu çalışmadan çıkan diğer önemli bir sonuç da, farklı hasat zamanlarında elde edilen ürünlerin etkilerinin de farklı olabileceğidir.

Aloe veralı hidrofilik kremin plasebo ile karşılaştırıldığı çift kör bir çalışmada, aloe veranın psoriaziste anlamlı olarak etkin olduğu bildirilmiştir (48).

Topikal ve oral etkinliğin araştırıldığı bir araştırmada, farelere punch biopsi yapılarak oluşturulan yaraların, oral veya topikal Aloe vera kullanımı ile kontrol grubundan anlamlı olarak daha iyi iyileştiği ileri sürülmüştür (49). Materyal metodu incelediğimizde yara iyileşmesinin yalnızca yara çapları ölçülerek karşılaştırılmış olduğu dikkat çektmektedir. Daha da ilginç olarak bu pozitif etki, hiçbir histopatolojik tetkik yapılmadan yaradaki mikrosirkülasyonun artması ile açıklanmaktadır.

Aloe veranın hücreler arası iletişimdeki (GJIC) etkinliğinin incelendiği bir başka yazıda ilgi çekici sonuçlar saptanmıştır (50). Fibroblast büyüme faktörü (bFGF) varlığında ve yokluğunda, çeşitli derivelerdeki Aloe veranın insan fibroblastlarına etkisi incelenmiştir. Deneydeki ilk sonuç kültür ortamında %20'lik Aloe vera konsantresinin fibroblastlara toksik etki göstermesidir. Deneyden çıkan başka bir sonuç ise nondiabetik fibroblast kültürlerinde Aloe veranın bFGF etkisini inhibe etmesi, diabetik fibroblastlarda ise GJIC'ın uyarılmasıdır. Yazarlar bu deney sonunda, Aloe veranın diabetik kişilerde yara iyileşmesini arttıracağını savunmaktadır.

Aloe veranın, sıçanlardaki deneysel yanık modelinde kutanöz mikrosirkülasyonu arttırarak ve postkapiller venüllere lökosit adezyonunu azaltarak etkili olduğu iddia edilmektedir (51,52).

Başka bir ilginç deneyde cilt altına hava enjekte etmek suretiyle kavite oluşturulmuş, kimyasal madde ile irritasyon yaratılmış ve bu modelin artrit inflamasyonunu temsil ettiği savunulmuştur. Ardından Aloe gel solusyonu ile iyileşme sağlandığı bildirilmiştir (24).

Yanık, donma, elektrik yaralanmaları, kostik yaralanma ve cerrahi yaraların kuvvetini arttırarak yara iyileşmesini hızlandırdığı, hasarlı hücrelere kan akımını arttırdığı, tavuk embriyolarında doz bağımlı olarak anjiojenik aktivite gösterdiği hakkında çeşitli yayınlar mevcuttur (24). Fibroblast aktivitesinin uyarılması sonucu kollajen sentezinin arttığı ve tip III kollajende daha fazla miktarda çapraz bağlar oluştuğu iddia edilmektedir (53-55).

Az sayıda yayın ise pozitif bulguların aksini savunmaktadır. Kaufman(56) yanık yaralarının, Schmidt (57) ise sekonder iyileşmeye bırakılan cerrahi yaraların iyileşmesinin Aloe vera kullanımı ile geciktiğini savunmaktadır. Dekübit ülserleri üzerine yapılan randomize kontrollu bir çalışmada, acemannan maddesi ile yapılan pansumanların salin ile yapılan pansumanlarla aynı etkinliği gösterdiği ve daha etkili olmadığı bildirildi (58).

Günümüzdeki çalışmalar aktif maddelerin ortaya çıkarılarak etkili tıbbi formüllerin oluşturulmasına yönelik olmakla beraber halen daha tıp tarafından kabul edilmiş tek özelliği içerdiği antrokinonların laksatif etkisidir (37,38). Sonuç olarak Aloe veranın yararlılığı henüz kanıta dayalı tıp dünyasında spekülatif olmaktan ileriye gidememiştir.

GEREÇ VE YÖNTEM

Hayvanlar üzerinde deney yapacak kişilerin tamamlamakla yükümlü olduğu Uludağ Üniversitesi Tıp Fakültesi (UÜTF) Deney Hayvanları Yetiştirme ve Araştırma Merkezi tarafından düzenlenen "Deney hayvanı kullanımı ve bakımı sertifikasyon kursu" 'na katılarak sertifika alındı (sertifika no: 2004/29). "Aloe vera: anastomoz üzerine etkisi " başlıklı tez projesi için UÜTF Hayvan Bakım ve Kullanım Komitesi' nden onay alındıktan sonra (Karar no: 1.06.2004/5) UÜTF Deney Hayvanları Yetiştirme ve Araştırma Merkezinden 60 dişi (♀), 60 erkek (♂) olmak üzere 120 adet Albino Wistar türü sıçan temin edildi. 120 adet sıçanın 8 adedi olası ölümler halinde deneyin devamlılığını sağlamak üzere yedek olarak tutuldu. 112 adet rat, "Gruplar" altbaşlığında ayrıntılı olarak belirtildiği üzere randomize edilerek gruplara ayrıldı. Deneklerin ağırlığı dişilerde 175 gr ile 275 gr, erkeklerde ise 275 gr ile 425 gr arasındaydı. Preoperatif beslenme, cerrahi işlemler ve postoperatif takipler UÜTF Deney Hayvanları Yetiştirme ve Araştırma Merkezinde, patlama basıncı UÜTF Farmakoloji Anabilim Dalı laboratuarında, histopatolojik incelemeler UÜTF Patoloji Anabilim Dalında, biokimyasal tetkik Başkent Üniversitesi Adana Uygulama ve Araştırma Merkezi merkez biokimya laboratuarında (Bio-Rad EQAS Lab. No: 3584 / USA) ve bioistatistik değerlendirme UÜTF Bioistatistik bölümünde tamamlandı.

Gruplar : Proje, Aloe vera kullanan hastalar ile kullanmayan hastalardaki olası farklılıkları araştırmak üzere tasarlandığından denek grupları insanları yansıtacak şekilde oluşturuldu. 56 dişi, 56 erkek olmak üzere toplam 112 adet rat gruplandırıldı. Aloe Vera kullanmakta olup operasyon sonrası Aloe vera kullanmayan hastalar "Preoperatif Aloe Vera Grubu" olarak, Aloe vera kullanmakta olup operasyon sonrası Aloe vera kullanmaya devam eden hastalar "Preoperatif ve Postoperatif Aloe Vera Grubu" olarak, preoperatif ve postoperatif dönemde Aloe vera kullanmayan hastalar ise "Kontrol Grubu" olarak yansıtıldı.

Cerrahi bir işlem yapılmaksızın Aloe vera kullanan ("Sham Aloe Vera") ve kullanmayan ("Sham Kontrol Grubu") bireylerin kolonlarının özellikleri ise "sıfırıncı gün" olarak yansıtılarak 2 ayrı grup daha oluşturularak karşılaştırıldı. Buna göre denekler 5 ana gruba ayrıldı:

1. Sham (Sıfırıncı gün) Kontrol Grubu "**SK**" (n:8 , 4♀ / 4♂)
2. Sham (Sıfırıncı gün) Aloe Vera Grubu "**SA**" (n:8 , 4♀ / 4♂)
3. Kontrol Grubu "**K**" (n:32, 16♀ / 16♂)
4. Preoperatif Aloe Vera Grubu "**P**" (n:32, 16♀ / 16♂)
5. Preoperatif ve Postoperatif Aloe Vera Grubu "**PP**"(n:32, 16♀ / 16♂)

Anastomoz sonrası iyileşme sürecinin takip edilip karşılaştırılabilmesi için K, P ve PP gruplarındaki denekler 3, 7, 14 ve 21'ci günlerde sakrifiye edilmek üzere 4 subgruba ayrıldı. Her subgruptaki 8 denek 4 dişi, 4 erkek olarak ayrı kafeslerde muhafaza edildi ve her deneğin kulakları delinerek indeks numarası verildi. Buna göre kulağında hiç delik olmayanlar "1" numara, sağ kulakta delik olanlar "2" numara, sol kulağında delik olanlar "3" numara ve her iki kulağında delik olanlar ise "4" numara olarak tanımlandılar.

Deneklerin adlandırılmasında ilk harf cinsiyeti , diğer harfler ana grubu, sonraki rakamlar subgrubu ve parantez içindeki rakam indeks numarasını belirtmektedir. Sham gruplarının subgrubu bulunmadığından kısaltmalarında yalnızca indeks numarası bulunmaktadır (Şekil-3).

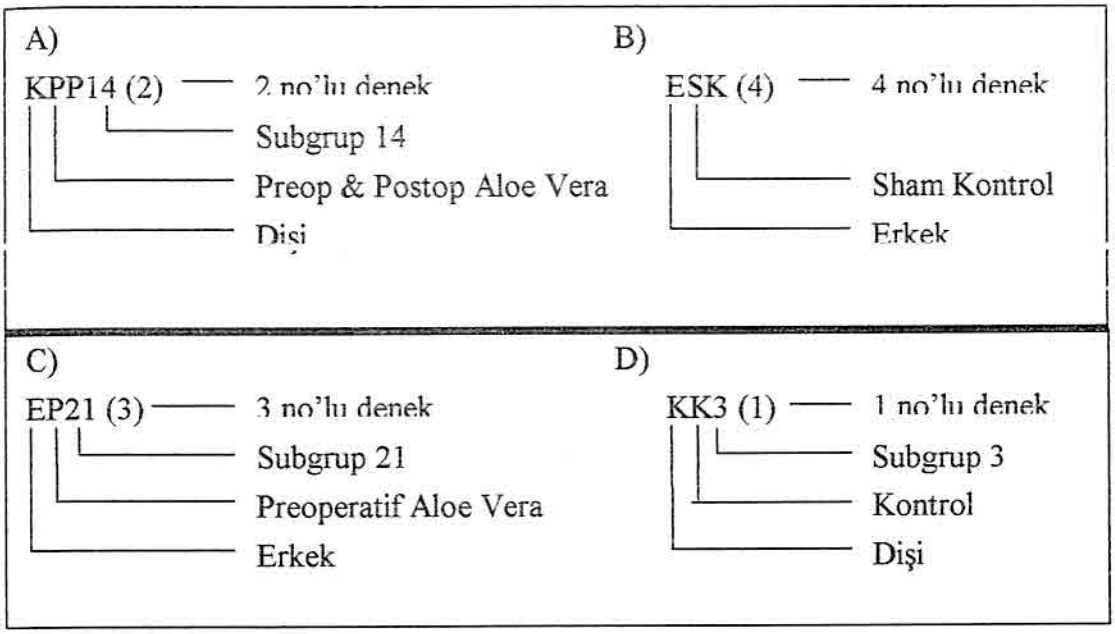

Şekil-3. A) Preoperatif ve postoperatif Aloe vera grubunun 14.gün sakrifiye edilecek 2 no'lu dişi deneği
B) Sham kontrol grubunun 4 no'lu erkek deneği
C) Preoperatif Aloe vera grubunun 21.gün sakrifiye edilecek 3 no'lu erkek deneği
D) Kontrol grubunun 3.gün sakrifiye edilecek 1 no'lu dişi deneği

Ürün ve dozaj: Amerika Birleşik Devletleri'ndeki FDA kurumuna bağlı Uluslarası Aloe vera bilim konseyi tarafından % 96,2 saf Aloe vera içeriği sertifika ile belgenen ve dünyadaki en yüksek pazar payına sahip olan ürünlerden biri olan Aloe Vera Gel (Forever Living Products, Scottsdale / USA) kullanıldı. Üründe günlük önerilen doz 60 kg'lık insan için 50-100 ml olduğundan deney için gerekli doz 0,8-1,6 ml/kg aralığında bulundu. Hayvanların beslenmesindeki teknik zorluklar göz önünde bulundurularak dozaj 1,6 ml/kg olarak belirlendi. Böylece uygulamada yaşanabilecek kayıpların etkin doza ulaşılmasını engelleme olasılığının en aza indirilmesi hedeflendi. Bunu sağlamak amacıyla ürün, ucu yuvarlak metal orogastrik feeding sonda yardımıyla deneklerin midesine enjekte edildi (Resim-1).

Ürün, beslenme zamanı dışında kullanım kılavuzunda önerildiği üzere buzdolabında saklandı. Besleme sırasında ürün soğukluğunun deneklere olası zararlarını önlemek ve aynı zamanda ürünün tamamının verilmesini sağlamak amacıyla insülin enjektörüne çekilen Aloe vera gel'in üzeri oda ısısındaki su ile tamamlanarak 1 ml' lik gavaj oluşturuldu. P,PP ve SA grubundaki 80 rat, operasyondan önceki 1 ay boyunca standart besinlerine ek olarak Aloe veralı gavaj ile beslendi. PP grubundaki 32 rat operasyondan sonra sakrifiye edileceği güne kadar standart sıçan yemine ek olarak gavaj (aloe) ile beslenirken, P grubuna yalnızca standart sıçan yemi verildi.

Preoperatif ve postoperatif dönem: Aynı cinsin aynı grubunun aynı subgrubundaki 4 adet rat preoperatif ve postoperatif dönemde aynı kafeste 12-12 saat ışık-karanlık döngüsü ile bakıldı. Kaprofaji engellenmedi. Tüm ratlar operasyondan önceki geceden itibaren aç bırakıldı. Postoperatif dönemde aynı kafeste takip edileceğinden (Resim-2), birbirlerine zarar vermelerini engellemek amacıyla operasyon sahasındaki kıllar temizlenmedi. Postoperatif birinci günden itibaren tüm ratların su ve oral gıda almasına izin verildi. Postoperatif dönemdeki tüm deneklerin yaraları ve oral alma durumları günlük kontrol edildi (Resim-3) . Eksitus halinde otopsi yapılarak etyolojinin araştırılması planlandı.

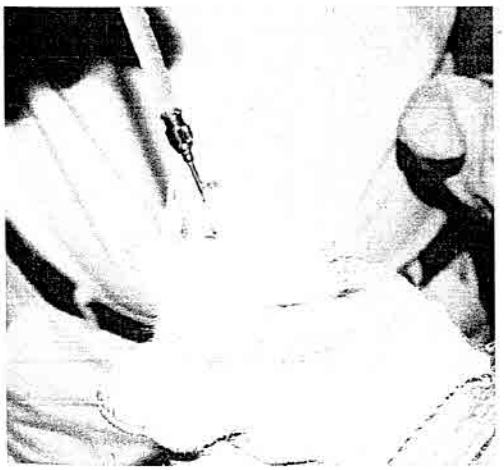

Resim-1



Resim-2

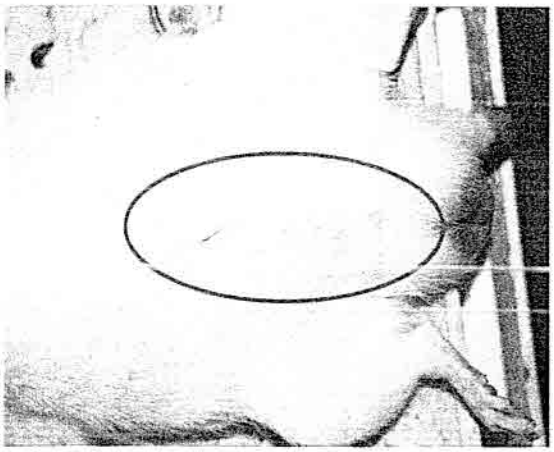



Resim-3. 21.gün yaranın görünümü Resim-4.

Anastomoz: Denekler tartıldı. Pental sodyum 0.5 gramlık flakonları (Tiopental Sodyum, İE Ulugay, İstanbul, Türkiye) 12,5 cc serum fizyolojik ile sulandırılarak 40mg/kg olacak şekilde intraperitoneal alana enjekte edildi. Anestezi sağlandıktan sonra operasyon bölgesi %10 Povidon iyot solusyonu (İsosol, Merkez Laboratuarı İlaç San. ve Tic. AŞ, İstanbul, Türkiye) ile silinerek dezenfekte edildi. Steril aletlerle ve steril ortamda çalışıldı (Resim-4). Orta hatta 4 cm'lik insizyon ile laparotomi yapıldı. Otomatik ekartör kullanıldı. Sol kolon bulundu (Resim-5). İçindeki feçes sağılarak ortamdan uzaklaştırıldı.

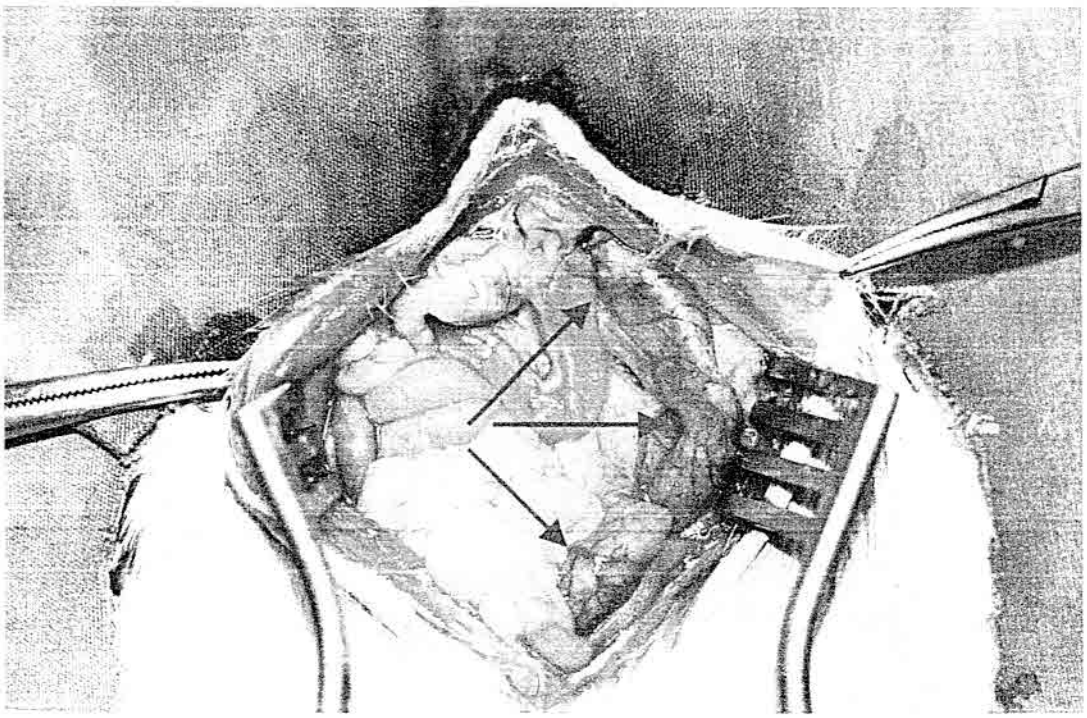

Resim-5. Laparotomide gaita dolu sol kolon görülmekte

Terminal damarlar (Resim-6) korunarak peritoneal refleksiyonun yaklaşık 3 cm üzerinden inen kolon tam kat kesildi (transeksiyon).

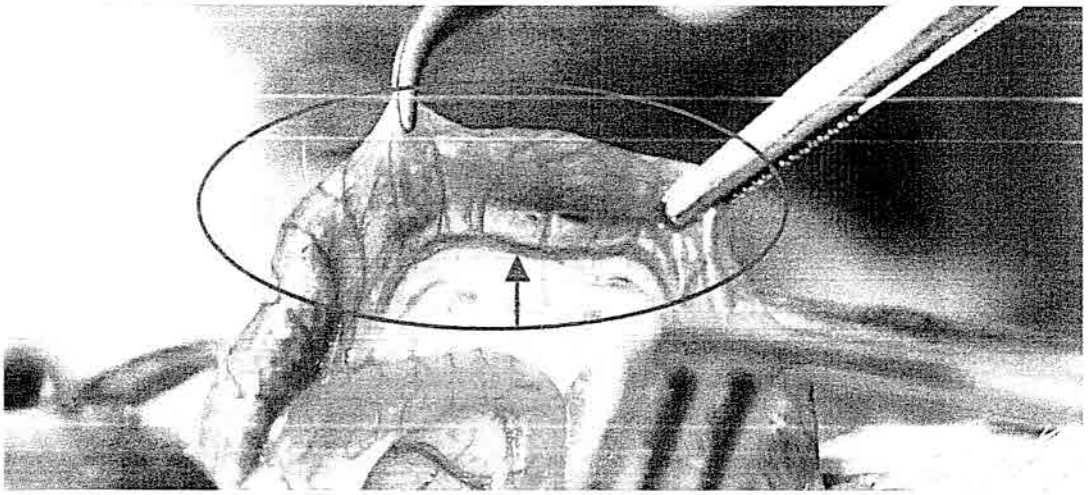

Resim-6. Sol kolon ve terminal damarları

Kolonun serbest uçları 8 adet tam kat düğüm ile uç-uca anastomoze edildi (Resim-7 ve Resim-8). Anastomozda sütür materyali olarak no:5/0 polipropilen (Prolene, Ethicon, Edinburgh, UK) kullanıldı. Dehidratasyonu engellemek üzere batın içine 5 cc serum fizyolojik enjekte edilerek fasya ve cilt ayrı ayrı 3/0 ipeklerle (Mersil, Ethicon, Cincinatti, USA) kontinü kapatıldı (Resim-9 &10).

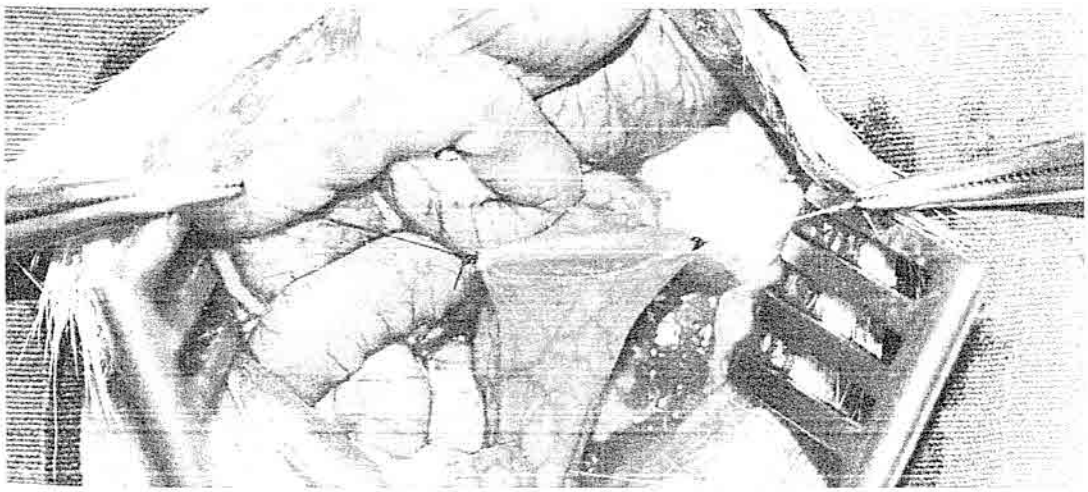

Resim-7. Ön ve arka yüze üçer düğüm gelecek şekilde 8 sütür atıldı

Resim-8. Anastomozun tamamlanmış görüntüsü



Resim-9 & 10. Fasya ve cilt no:3/0 ipeklerle ayrı ayrı kontinü kapatıldı

Sakrifikasyon: Denek eter anestezisi ile sakrifiye edildi, tartıldı. Laparotomi ile batına girildi. İntraabdominal abse, lokal ya da yaygın peritonit hali incelendi. Sol kolon ve anastomoz hattı sütürler yardımıyla bulundu (Resim-11).



Resim-11. Sakrifikasyon sonrası anastomoz hattı ve yapışıklıklar

Proksimal ans çapının distalden 2 kat daha geniş olması ileus olarak yorumlandı. Anastomozda ayrılma ve makroskopik kaçak hali kaydedlidi. Anastomozu içeren segment, yapışmış olan çevre dokular ile birlikte 2 cm proksimal ve 2 cm distalinden eksize edildi (Resim-12).

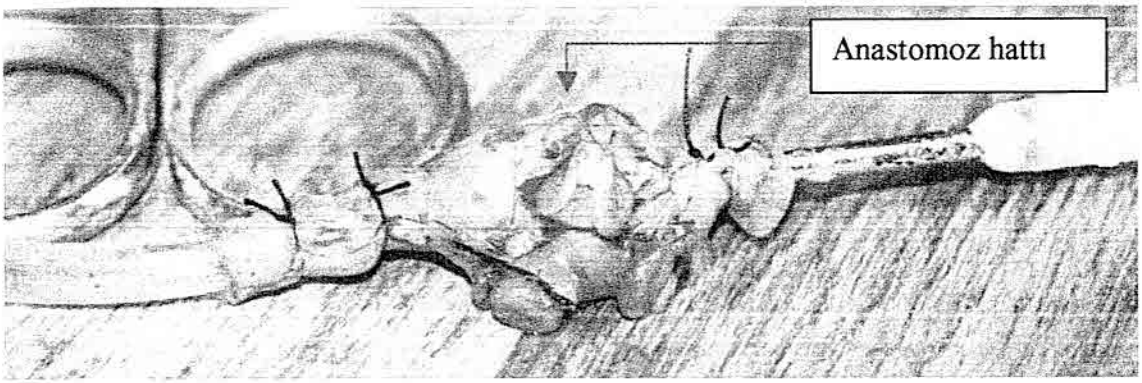

Resim-12. Anastomoz hattının çevre yapışıklıklar ile eksize edilmiş hali. Kateterlerin gireceği uçlardaki gaita uzaklaştırıldı, anastomoz hattına yerleşen gaita yerinde bırakıldı

Sham grubu denekleri eter anestezisi ile sakrifiye edildi, tartıldı. Laparotomi ile batına girildi. Sol kolon bulundu ve peritoneal refleksiyonun 1 cm üzerindeki 4 cm'lik kolon segmenti eksize edildi.

Kolon segmentlerinin değerlendirilmesi :

Anastomoz patlama basıncı, histopatolojik inceleme ve dokulardaki kollajen miktarının biokimyasal ölçümleri yapılarak değerlendirildi. Sham grubuna anastomoz yapılmadığından histopatolojik değerlendirme yapılmadı. Aynı zamanda sham grubunda ölçülen patlama basıncı aslında kolon patlama basıncını göstermekle beraber, isim kargaşasına yol açmamak için anastomoz patlama basıncı terimi bu grupta da kullanıldı. Sham grubuna yapılan diğer işlemler P,PP ve K gruplarına yapılan işlemler ile aynıdır.

Anastomoz patlama basıncı : Yapışan çevre dokuların fazla olan kısmı, az miktarda rezidü doku kalacak ve anastomozu zedelemeyecek şekilde kesilerek uzaklaştırıldı. Segmentin boşta olan iki ucuna yakın yerleşmiş olan gaita parçaları, ölçümde kullanılacak kateterlerin yerleştirilebilmesi için ince bir pensetle anastomozu zedelemeden çıkarıldı. Anastomoz hattına oturmuş olan gaitaya dokulmadı (Resim-12). Anastomoz hattı ortada olmak segmentin bir ucu silikon, diğer ucu metal kateter ile intraluminal uzunluğu birer cm olacak şekilde kateterize edildi. Her iki kateter kolon segmentine no:3 /0 ipeklerle bağlanarak stabilize edildi (Resim-12). Silikon kateterin ucu basınç probu ve ölçümü kaydedecek bilgisayara, metal katater ise infüzyon pompasına (Baxter Flo-Gard 6201, IL, USA) bağlandı (Resim-13). Segment 2ml/dk hızında SF ile şişirildi (Resim-14).

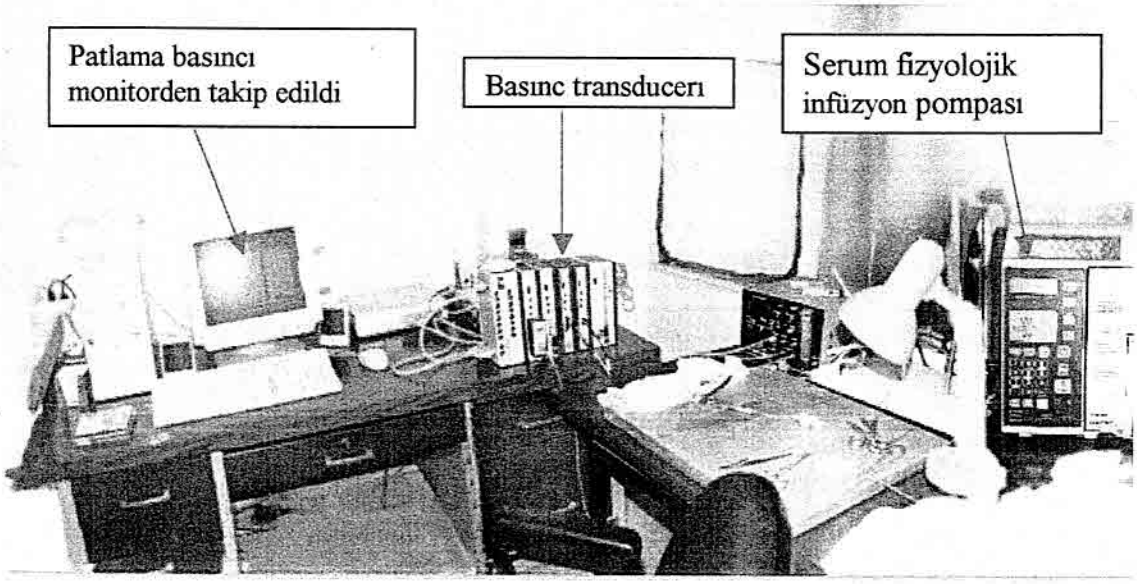

Resim-13. Farmakoloji laboratuarındaki düzenek



Resim-14. Anastomoz hattına yerleşen feçes, segmentin homojen şekilde şişmesine engel olmadı

Anastomoz hattında oluşan basınç, eşzamanlı olarak bilgisayarda AcqKnowledge v.3.5.5 (Biopac Systems Inc. Santa Barbara, CA, USA) programı ile kaydedildi (Resim-15). Segmentte oluşan bir perforasyon sonucu intraluminal basıncın ani düşmesi, basınç grafiğine keskin düşüş ile yansıdı ve perforasyondan önceki en yüksek basınç değeri patlama basıncı olarak kaydedildi (Resim-16).

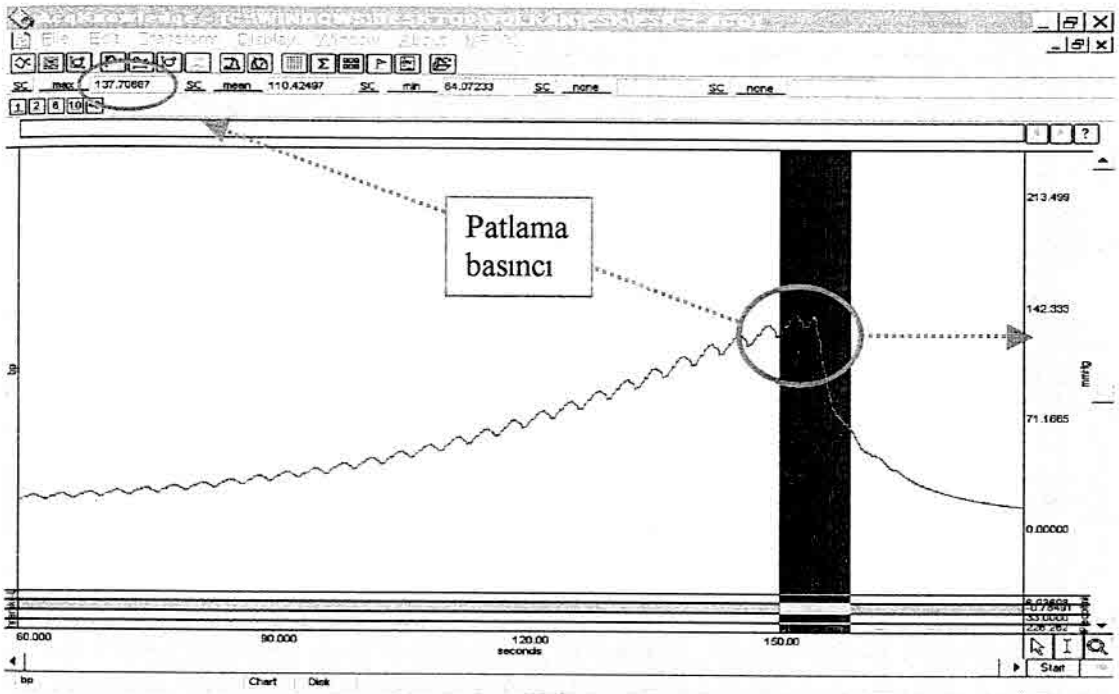

Resim-15. Patlama basıncının monitorizasyonu

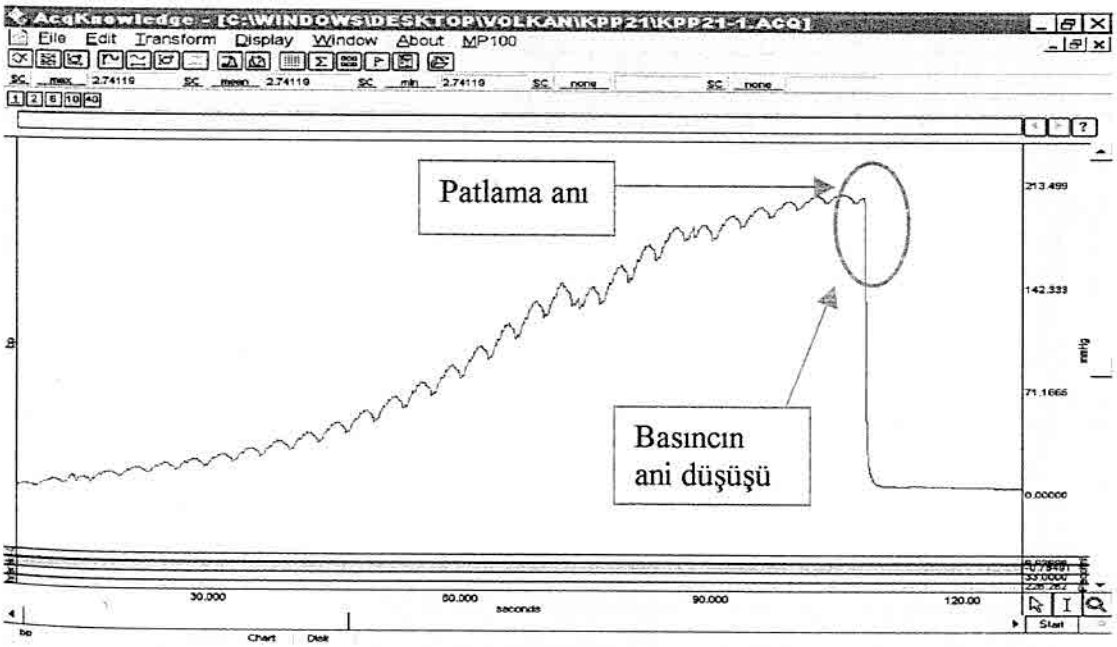

Resim-16. Patlama anında basıncın keskin düşüşü

Kateterler çıkartılarak kolon segmenti yapışmış olan çevre dokulardan tamamen temizlendi, serum fizyolojik ile yıkandı (Resim-17). Segment uzun aksına paralel olarak açıldı ve ortasından iki eşit parçaya kesildi (Resim-18). Anastomoz hattındaki sütürler çıkarılarak dokunun bir parçası histopatolojik değerlendirme yapılmak üzere %10 formaldehid içeren dar rutin tüpüne konuldu. Diğer parça daha sonra biokimyasal inceleme yapılmak üzere alüminyum folyoya sarılıp dar rutin tüpüne konularak derin dondurucuda -50°C' de saklandı.



Resim-17. Segmentin çevre dokulardan temizlenmiş hali



Resim-18. Dokunun son hali.

Histopatolojik değerlendirme : %10 Formaldehid ile fikse edilmiş spesimenlerden parafin bloklar elde edildi. 4 μm'lik kesitler alındı. Kesitler hemotoksilen + eozin (HE) ile boyanarak x100/x400 büyütme ile ışık mikroskobu (Olympus BX50, Japan) altında incelendi. Anastomoz hattı görülemeyen preparatlara seri kesitler uygulandı.

Kollajenin daha iyi değerlendirilmesi için masson trichrome boyası uygulandı. HE ile boyanmış preparatlardan polimorfonükleer hücre infiltrasyonu (PML), yeni kapiller damar oluşumları (neovaskülarizasyon) ve fibroblast sayısı, masson trichrome boyası ile hazırlanan preparatlardan kollajen miktarları Ehrlich ve ark.'nın (59) numerik skalası modifiye edilerek aynı patolog tarafından 0-4 arası numaralandırıldı (Tablo-1). Fibroblastik proliferasyon değerlendirmesinde matür fibrositler değerlendirmeye dahil edilmedi.

Tablo-1: Histopatolojik değerlendirme

0	Varlığına dair kanıt yok
1	Az miktarda mevcut
2	Serpiştirilmiş miktarda
3	Bol miktarda mevcut
4	İç içe girmiş hücreler, lif oluşumu

Tablo-1. Nümerik skala; PML, neovaskülarizasyon, fibroblast proliferasyonu, kollajen miktarının herbirine ayrı ayrı uygulandı (59)

Biokimyasal değerlendirme : -50°C'de saklanan dokular –80°C'de dondurulmuş buz bataryaları eşliğinde hava yoluyla Adana'ya 17 saat içinde sorunsuz nakledildi. Dokuların buzlardan çözünmesi sonrası en büyüğü 10x5 mm olacak şekilde anastomoz segmentleri hazırlandı. Dokular SF ile yıkandı ve iki süzgeç kağıdı arasında kurutuldu. Kurutulan dokular hassas terazide tartıldı, cam tüplere yerleştirildi. 200µl SF, 300µl 50 mM potasyumfosfat tamponu ilave edildi. 1:1 oranda konsantre HCl ile 110°C'de 16 saat hidroliz yapıldı. Ekstraktlar 6N NaOH ile nötralize edilerek çalışmaya alındı.

Bergman'ın (60) tariflediği metotla hidroksiprolin düzeyleri spektrofotometri cihazıyla (Bausch&Lomb 20, Germany) ölçüldü. Saptanan kollajen miktarı, dokunun kuru ağırlığına bölündükten sonra birim ağırlıktaki kollajen miktarı (µg/gr) cinsinden hesaplandı.

İstatistiksel analiz: Tüm sayısal veriler ortalama ± standart hata olarak gösterildi. Gruplar arasındaki farklılıklar Kruskal – Wallis ve Mann Whitney U nonparametrik istatiksel yöntemleri ile karşılaştırıldı. Parametreler arasındaki ilişki Pearson korelasyon testi ile araştırıldı. İstatiksel sonuçlarda $p \leq 0.05$ değeri anlamlı olarak kabul edildi. İstatiksel analizlerin tümü 'SPSS 10.0 for windows' programı ile gerçekleştirildi.

BULGULAR

Deneklerin tamamı deneyi sorunsuz tamamladı. Günlük yara kontrolünde hiç bir sorunla karşılaşılmadı. Yedek olarak alınan 8 denek UÜTF Deney Hayvanları Yetiştirme ve Araştırma Merkezine iade edildi. Gruplara göre ağırlıklar, anastomozların makroskopik değerlendirilmesi, patlama basıncı, hidroksiprolin düzeyleri ve histopatolojik inceleme sonuçları Tablo-2, Tablo-3, Tablo-4 ve Tablo-5' te toplu olarak görülmektedir. Histopatolojik incelemelerde seri kesitlere rağmen anastomoz hattı bulunamayan 11 olgu tablolarda sarı renk ile gösterildi. Biokimyasal incelemelerde de 9 olguda hata ile karşılaşıldı ve tablolarda kırmızı renk ile gösterildi.

Gruplar arasında başlangıç ve bitiş ağırlıkları benzerlik gösteriyordu (Tablo-6). Subgruplar arasında da başlangıç ve bitiş ağırlıkları açısından istatiksel olarak farklılık görülmedi (Tablo-7).

Tablo-6. Gruplara göre ağırlık

	P	PP	K	SK	SA
İA	256±9	260±10	284±14	244±12	272±23
BA	276±10	273±11	301±15	264±11	306±26

Tablo-6. Grupların ağırlık ortalama değerleri ± standart hata.
İA: İlk ağırlık değerleri (kg), BA: Son ağırlık değerleri (kg)

Tablo-7. Subgrup ağırlıklarının istatiksel analizi

(p)	İA3	İA7	İA14	İA21	BA3	BA7	BA14	BA21
P-PP	0,195	0,878	1,000	0,574	0,574	0,442	0,442	0,645
P-K	0,105	0,798	0,442	0,878	0,195	0,878	0,721	0,645
PP-K	0,382	0,574	0,442	0,721	0,328	0,721	0,505	0,328
SA-SK	0,382				0,328			

Tablo-7. İA: Başlangıç ağırlığı, BA: Bitiş ağırlığı.Tüm değerler *p* değeridir

Tablo-2. Preoperatif Aloe vera grubu

Rat No:	Grup Adı	İndeks No	İlk Ağırlık (kg)	Son ağırlık (kg)	Makros-kopi	Pbasınç (mmHg)	Kol.* (µg/gr)	PML	Neo-vask.	Fibro-blast	Kol.**
1	EP21	1	300	350	x	192,5	293,78	1	1	2	4
2	EP21	2	300	355	x	212,5	373,08	0	1	1	3
3	EP21	3	300	350	x	200,8	468,10	0	1	2	4
4	EP21	4	325	330	x	195,9	341,46	1	0	0	4
5	KP21	1	200	240	x	199,6	437,50	0	0	1	4
6	KP21	2	200	230	x	186,2	460,53	0	1	1	3
7	KP21	3	225	220	x	207,9		0	2	2	4
8	KP21	4	225	225	x	163,4	659,37	2	1	2	4
9	EP14	1	300	350	x	147,9	260,35	2	4	3	4
10	EP14	2	300	350	x	130,1	390,08	1	2	3	3
11	EP14	3	300	335	x	201,3	390,41	3	4	2	4
12	EP14	4	300	330	x	226,9	281,61	2	4	3	4
13	KP14	1	200	225	x	154,7		3	2	3	4
14	KP14	2	200	225	x	197,5	303,44	0	3	4	4
15	KP14	3	200	230	x	199,1	194,17				
16	KP14	4	200	225	x	151,6	433,04	2	2	3	4
17	EP7	1	300	305	x	148,2	158,56	1	4	4	4
18	EP7	2	300	310	x	131	428,70	3	4	4	3
19	EP7	3	325	350	x	125	86,78	3	3	4	3
20	EP7	4	300	335	x	125,4	266,79	3	3	4	2
21	KP7	1	200	225	x	140,4	184,41	1	3	4	3
22	KP7	2	200	220	x	129,2	583,73	2	1	4	2
23	KP7	3	225	225	x	136,8	185,07	1	3	3	2
24	KP7	4	250	255	x	169,2	291,32	1	4	4	3
25	EP3	1	275	275	x	6,7	206,21	1	0	1	1
26	EP3	2	300	290	x	7,3	212,43				
27	EP3	3	300	295	x	25,7	211,24	2	1	0	2
28	EP3	4	350	350	x	2,2	240,10				
29	KP3	1	200	185	x	2,7	333,81				
30	KP3	2	200	230	Kaçak	0	359,44	2	1	0	0
31	KP3	3	200	210	x	4,2	317,92	3	1	0	1
32	KP3	4	200	200	x	3		2	0	0	0

Pbasınç: Patlama basıncı

Kol.* : Hidroksiprolin

Kol.** : Histopatoloji

PML: Polimorfonükleer lökosit

Neovask.: Neovaskülarizasyon

Tablo-3. Preoperatif ve postoperatif Aloe vera grubu

Rat No:	Grup Adı	İndeks No	İlk Ağırlık (kg)	Son ağırlık (kg)	Makros-kopi	Pbasınç (mmHg)	Kol.* (µg/gr)	PML	Neo-vask.	Fibro-blast	Kol.**
33	EPP21	1	300	380	x	198,8	492,55	0	1	1	4
34	EPP21	2	275	285	x	178,5	407,25	1	1	1	4
35	EPP21	3	300	350	x	194,9	563,95	0	0	1	4
36	EPP21	4	300	345	x	143,5	319,08	0	1	0	4
37	KPP21	1	175	215	x	207,5	306,33	0	3	2	4
38	KPP21	2	225	225	x	214,9	405,52	0	1	0	4
39	KPP21	3	215	230	x	201,8	642,51	0	1	3	4
40	KPP21	4	200	210	x	182,9	355,96	0	2	3	4
41	EPP14	1	300	320	x	141,9	302,62	2	4	4	4
42	EPP14	2	300	325	x	165,9	171,58	0	3	4	3
43	EPP14	3	300	330	x	223,6	279,06	3	3	3	3
44	EPP14	4	300	330	x	183,2	358,47	2	2	3	4
45	KPP14	1	200	230	x	193,8	373,27	0	1	2	3
46	KPP14	2	200	210	x	139,6	248,14	0	1	2	4
47	KPP14	3	200	240	x	216,6	409,82	2	2	3	4
48	KPP14	4	200	220	x	170,5	319,08	3	3	3	4
49	EPP7	1	325	320	x	150,9		4	4	3	3
50	EPP7	2	325	330	x	101,5	440,91	3	3	3	3
51	EPP7	3	300	315	x	144,6	386,45	4	3	4	2
52	EPP7	4	300	325	x	134,4	236,48	2	4	4	3
53	KPP7	1	200	210	x	136,4	290,78	2	4	4	3
54	KPP7	2	200	220	x	127,6	260,46	3	4	4	3
55	KPP7	3	200	205	x	131,2	232,76	4	3	3	2
56	KPP7	4	200	200	x	141,9	113,89	2	3	3	4
57	EPP3	1	300	275	x	8,1	174,94	3	0	1	0
58	EPP3	2	350	310	x	38,2	165,34	2	1	0	1
59	EPP3	3	350	350	Kaçak	0	364,27	3	1	1	0
60	EPP3	4	350	350	Kaçak	0	133,67	2	0	2	1
61	KPP3	1	225	215	x	13	297,01	2	0	0	1
62	KPP3	2	225	200	Kaçak	0	474,56	4	0	0	0
63	KPP3	3	250	240	x	8,5	124,74	1	1	0	0
64	KPP3	4	225	215	Kaçak	0	289,55	3	0	0	0

Pbasınç: Patlama basıncı

Kol.* : Hidroksiprolin

Kol.** : Histopatoloji

PML: Polimorfonükleer lökosit

Neovask.: Neovaskülarizasyon

Tablo-4. Kontrol grubu

Rat No:	Grup Adı	İndeks No	İlk Ağırlık (kg)	Son ağırlık (kg)	Makros-kopi	Pbasınç (mmHg)	Kol.* (µg/gr)	PML	Neo-vask.	Fibro-blast	Kol.**
65	EK21	1	375	400	x	211,6	421,74	0	0	1	4
66	EK21	2	350	400	x	205,1		2	1	1	4
67	EK21	3	350	430	x	187,2		1	2	1	3
68	EK21	4	325	390	x	202,8	386,79	0	1	1	2
69	KK21	1	200	240	x	163,6	328,44	2	1	2	4
70	KK21	2	175	220	x	172,3	360,36	0	0	2	3
71	KK21	3	175	220	x	161,3	242,15	2	1	3	4
72	KK21	4	200	215	x	204,1	207,90	2	2	3	4
73	EK14	1	325	330	x	199,7	289,02	2	4	3	4
74	EK14	2	350	380	x	212,7	388,06	0	3	4	4
75	EK14	3	350	365	x	179,3	246,83	2	4	3	4
76	EK14	4	375	415	x	214,1	487,87	0	3	2	4
77	KK14	1	200	230	x	187,2	391,63				
78	KK14	2	200	215	x	185,3	461,76	2	4	2	2
79	KK14	3	200	245	x	214,2	292,34	3	2	3	4
80	KK14	4	200	210	x	183,2	359,26	3	3	3	3
81	EK7	1	350	350	x	162,9	249,44				
82	EK7	2	300	300	x	169,5	171,69	2	4	3	3
83	EK7	3	300	345	x	161,3	270,30	2	4	4	3
84	EK7	4	350	380	x	123,8	385,10	2	3	4	2
85	KK7	1	250	270	x	156,3	244,73	4	3	3	3
86	KK7	2	200	185	x	127,7	390,22	3	3	3	2
87	KK7	3	225	210	x	138,2	111,63	3	3	4	2
88	KK7	4	200	205	x	140	166,29	1	3	3	2
89	EK3	1	350	350	x	67	331,00	2	1	1	0
90	EK3	2	425	375	x	33,7	281,22				
91	EK3	3	400	405	Hematom	11,8	284,74				
92	EK3	4	425	420	x	42,9	519,64	3	1	2	1
93	KK3	1	225	215	x	15,7	450,93				
94	KK3	2	250	225	x	21,3	548,42				
95	KK3	3	225	215	x	23,4	504,51	3	1	1	1
96	KK3	4	275	260	x	24,8	302,75				

Pbasınç: Patlama basıncı

Kol.* : Hidroksiprolin

Kol.** : Histopatoloji

PML: Polimorfonükleer lökosit

Neovask.: Neovaskülarizasyon

Tablo-5. Sham grubu

Rat No:	Grup Adı	İndeks No	İlk Ağırlık (kg)	Son Ağırlık (kg)	Pbasınç (mmHg)	Kollajen* (µg/gr)
97	ESK	1	275	305	137,7	315,96
98	ESK	2	275	300	141,3	162,28
99	ESK	3	275	275	174,9	145,95
100	ESK	4	275	280	156,7	279,64
101	KSK	1	200	250	150,2	
102	KSK	2	225	245	141,9	424,87
103	KSK	3	200	225	145,4	883,36
104	KSK	4	225	230	143,9	314,05
105	ESA	1	300	355	127,4	
106	ESA	2	350	390	119,3	469,49
107	ESA	3	325	370	118,6	462,90
108	ESA	4	350	380	135,7	260,19
109	KSA	1	200	235	123,6	
110	KSA	2	225	250	98,6	526,56
111	KSA	3	225	250	114,7	435,96
112	KSA	4	200	215	132,5	330,88

Pbasınç:
Patlama basıncı

Kollajen* :
Hidroksiprolin

Cinsiyetin patlama basıncına etkisi incelendiğinde grupların kendi içinde farklılık saptanmadı. Ancak gruplar arasındaki karşılaştırmada 3. günde farklılıklar saptandı. P grubundaki erkek ($p=0.0286$) ve dişilerin ($p<0.0001$) patlama basınçları ile PP grubundaki dişilerin ($p<0.0001$) patlama basınçları, kontrol grubundaki hemcinslerinden anlamlı olarak düşüktü.

Sakrifikasyon sonrası yapılan laparotomilerde hiçbir olguda intraabdominal abse, lokal ya da yaygın peritonit hali gözlenmedi. Tüm deneklerde omentum ve diğer barsak ansları kısmen ya da tamamen anastomoz hattına yapışmıştı. Hiçbir olguda ileus hali gözlenmedi. PP grubundaki 4 sıçanda (2 dişi, 2 erkek), P grundaki 1 sıçanda (dişi) makroskopik kaçak mevcuttu (Tablo-2, Tablo-3). Kontrol grubunda makroskopik kaçak saptanmamakla beraber 1 olguda perianastomotik hematom gözlendi. Bu olgudaki anastomoz patlama basıncının kontrol grubundaki en düşük değer olduğu dikkati çekmektedir (Tablo-4; rat no:91).

Patlama basıncı ölçümlerinde segmentin patladığı yer ile subgruplar arasında farklılıklar olduğu gözlendi. Buna göre 3. gün ve bazı 7. gün deneklerinde segment anastomoz hattından patlarken, 14 ve 21'ci günlerin tamamı ile bazı 7. gün deneklerinde segment anastomoz hattının dışındaki bir bölgeden patladı.

Patlama basınçları, hidroksiprolin düzeyleri ve histopatolojik verilerin sayısal ortalamaları toplu olarak Tablo-8'de görülmektedir. Sham gruplarının (0. gün) patlama basınçları karşılaştırıldığında (SK) kontrol grubu patlama basıncının Aloe vera grubundan (SA) anlamlı olarak yüksek olduğu saptandı ($p=0.0002$, Mann Whitney U). İlginç olarak SK hidroksiprolin düzeyleri SA grubundan daha düşüktü, ancak istatiksel farklılık göstermiyordu ($p=0.181$).

Tablo-8. Ortalama değerler toplu sonuçları

	Pataflama Boyutu (mm²)		Histopatolojik değerlendirme			
			PML	Neo	Fibro	Kollajen
PP21	190 ± 8	437 ± 42	0.1 ± 0.1	1.3 ± 0.3	1.4 ± 0.4	4.0 ± 0.0
P21	195 ± 5	433 ± 45	0.5 ± 0.3	0.9 ± 0.2	1.4 ± 0.3	3.8 ± 0.2
K21	189 ± 7	325 ± 34	1.1 ± 0.4	1.0 ± 0.3	1.8 ± 0.3	3.5 ± 0.3
	179 ± 11	308 ± 27	1.5 ± 0.5	2.4 ± 0.4	3.0 ± 0.3	3.6 ± 0.2
	176 ± 12	322 ± 32	1.9 ± 0.4	3.0 ± 0.4	3.0 ± 0.2	3.8 ± 0.1
	197 ± 5	364 ± 30	1.7 ± 0.5	3.3 ± 0.3	2.9 ± 0.3	3.6 ± 0.3
PP7	134 ± 5	280 ± 41	3 ± 0.3	3.5 ± 0.2	3.5 ± 0.2	2.9 ± 0.2
P7	138 ± 5	273 ± 57	1.9 ± 0.4	3.1 ± 0.4	3.9 ± 0.1	2.8 ± 0.3
K7	147 ± 6	249 ± 36	2.4 ± 0.4	3.3 ± 0.2	3.4 ± 0.2	2.4 ± 0.2
PP3	9 ± 5$^{\omega}$	253 ± 44$^{\lambda}$	2.5 ± 0.3	0.4 ± 0.2	0.5 ± 0.3	0.4 ± 0.2
P3	7 ± 3$^{\beta}$	269 ± 25	2.0 ± 0.3	0.6 ± 0.2	0.2 ± 0.2	0.8 ± 0.4
K3	30 ± 6	403 ± 40	2.7 ± 0.3	1.0 ± 0.0	1.3 ± 0.3	0.7 ± 0.3
SA	121 ± 4$^{\delta}$	414 ± 40				
SK	149 ± 4	360 ± 94				

Tablo-8. Günlere göre gruplardaki verilerin ortalama değerleri ± standart hataları toplu görünümü. PML: Polimorfonükleer lökosit, Neo: Yeni kapiller oluşum, Fibro: Fibroblast

ω p=0.007
β p=0.003
δ p=0.0002
λ p=0.05

Anastomoz yapılan grupların patlama basınçları karşılaştırıldığında yalnızca 3. gün denekleri arasında farklılık saptandı (p=0.006, Kruskal-Wallis testi). Farklılığı yapan grupların saptanması amacıyla Mann-Whitney U testi ile ikili karşılaştırmalar yapıldığında P ile K arasında (p=0.003) ve PP ile K arasında (p=0.007) anlamlı farklılık gözlendi. Buna göre Aloe vera verilen P ve PP grubunda, kontrol grubuna göre üçüncü günde kaçak insidansı belirgin artmıştı. Tüm grupların 0. gün patlama basıncı değerlerine 7. günde ulaştığı ve 14-21'ci günlerde daha üst değerlere çıktığı belirlendi (Grafik-1).

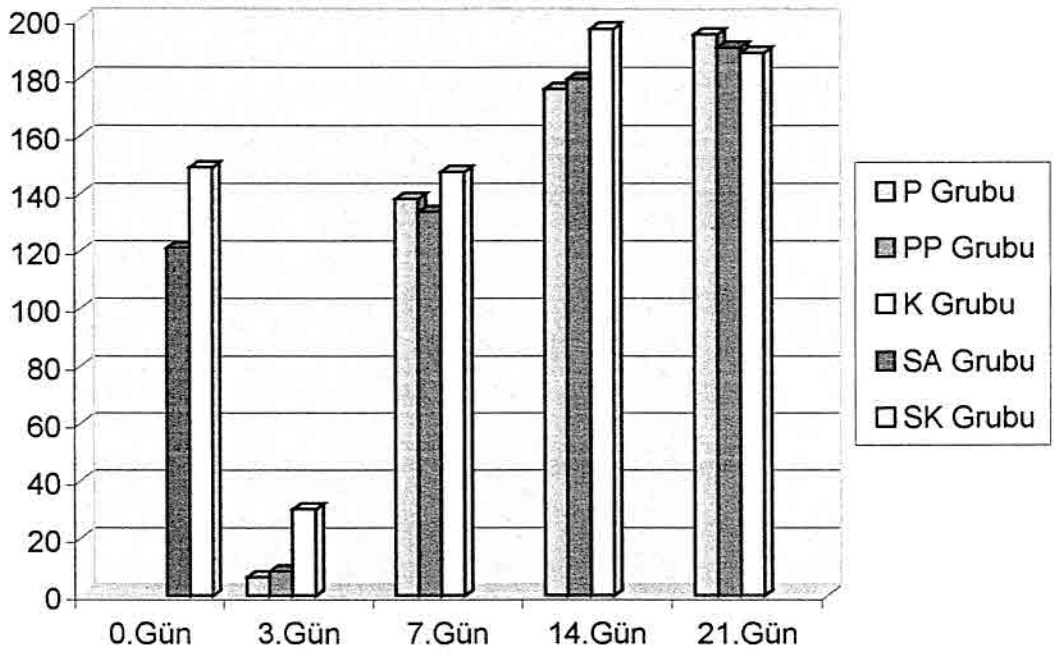

Grafik-1. Patlama basıncı ortalama değerlerinin grafiksel görünümü. SA ve SK grupları "0. Gün" olarak gösterilmiştir

Biokimyasal (hidroksiprolin) ve histopatolojik bulguların gruplar arasında Kruskal-Wallis testi ile karşılaştırılmasında anlamlı farklılık saptanmadı (Tablo-9). Ancak 3. gün grupları arasındaki hidroksiprolin ve fibroblast düzeyleri ile 21. gün PML düzeyleri anlamlı sınıra çok yakın olduğundan bu şüpheli değerler Mann-Whitney U testi ile karşılaştırıldı. 3. gün PP ile K arasındaki hidroksiprolin farkı anlamlı (p=0.05) bulunurken P ile K arasında anlamlı sınıra çok yakın değer (p=0.054) saptandı. 21. gündeki PML ve 3. gündeki fibroblast değerleri arasında ise anlamlı fark bulunmadı.

Tablo-9

(P-PP-K Grupları)	Hidroksiprolin	PML	Neovask.	Fibroblast	Kollajen
21.gün	0.200	0.07	0.704	0.695	0.175
14.gün	0.483	0.885	0.223	0.891	0.624
7.gün	0.846	0.114	0.647	0.168	0.387
3.gün	0.061	0.407	0.193	0.084	0.532

Tablo-9. PML: Polimorfonükleer lökosit, Neovask.: Yeni kapiller oluşum. Tüm değerler "p" değerini ifade etmektedir. ($p \leq 0.05$ anlamlı, Kruskal Wallis)

Grafik-2' de doku hidroksiprolin düzeylerindeki değişim gösterilmiştir. Buna göre 3. günde Sham (SA) grubuna göre P grubu denekleri %35 (p=0.0221), PP grubu denekleri ise %39 oranında (p=0.3677) kollajen (hidroksiprolin) içeriği kaybetti. Her iki grup 0. gün (SA) düzeyine 21. günde ulaştı. K grubunda daha farklı bir seyir izlendi. En düşük değerler 7. gün saptandı. 0. gün (SK) değerlerine daha kısa sürede, 14. günde ulaştığı dikkati çekti.

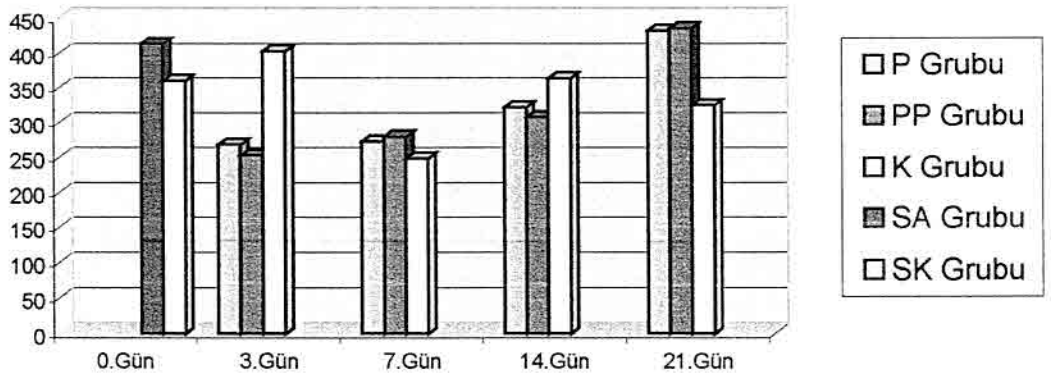

Grafik-2. Hidroksiprolin düzeyi ortalama değerlerinin grafiksel görünümü. SA ve SK grupları "0. Gün" olarak gösterilmiştir

Anastomoz patlama basıncı ve doku hidroksiprolin düzeylerindeki değişiklikleri açıklayabilmek üzere yaptığımız histopatolojik incelemede bazı preparatlarda anastomoz hattı seri kesitlere rağmen bulunamadı. Özellikle anlamlı farkların gözlendiği 3. günde kontrol grubundaki 5 olguda anastomoz hattının tespit edilememesi, gruplar arasında sağlıklı karşılaştırma yapılmasını engelledi. Gruplara göre PML, neovaskülarizasyon ve fibroblast proliferasyonlarını içeren hematoksilen-eozin boyalı kesitler P grubu için (Resim: 19-22), PP grubu için (Resim: 23-26) ve K grubu için (Resim: 27-30)'de toplu olarak gösterilmiştir. Kollajen liflerini (mavi renk) gösteren masson trichrome boyalı kesitler ise P grubu için (Resim: 31-34), PP grubu için (Resim: 35-38) ve K grubu için (Resim: 39-42)'de toplu olarak gösterilmiştir.

PML tüm gruplarda 3 ve 7. günlerde artarken 14 ve 21. günlerde belirgin azaldı. Gruplar arasında PML infiltrasyonu açısından istatiksel fark saptanamamakla beraber 3 ve 21. günlerde kontrol grubunda daha fazla gözlendi. Gruplardaki PML düzeyleri değişimi Grafik-3'te sunulmuştur.

Neovaskülarizasyonun özellikle 7 ve 14. günlerde en yüksek düzeyde olduğu izlendi (Grafik-4). Dikkati çeken bir özellik yoktu, gruplar arasında da anlamlı fark saptanmadı.

Fibroblastik proliferasyonun 3. günde az da olsa başladığı ve 7 ile 14. günlerde en üst düzeye çıktığı gözlendi. Fibroblastların olgunlaşarak fibrosit haline gelmesi sonucu 21. günde fibroblastik proliferasyonun azaldığı izlendi (Grafik-5).

Kollajen sentezi genel olarak 3. gün tüm gruplarda çok az düzeyde idi. K grubu kollajen ortalaması PP grubundan yüksek olsa da sınırlı sayıda veri (kontrol grubunda 3 preparat) neticesinde istatiksel fark ortaya konulamadı ($p=0.603$). Kollajen depozitleri 7. gün yoğun olarak izlendi. 14. günde sıklıkla fibriler yapı oluşturduğu gözlendi. 21. günde en yüksek kollajen içeriği preoperatif ve postoperatif dönemde Aloe vera verilen PP grubunda saptandı. PP grubunu sırasıyla P ve K grupları izledi (Grafik-6) .

Preoperatif Aloe Vera Grubu
(Hematoksilen Eozin x 400)

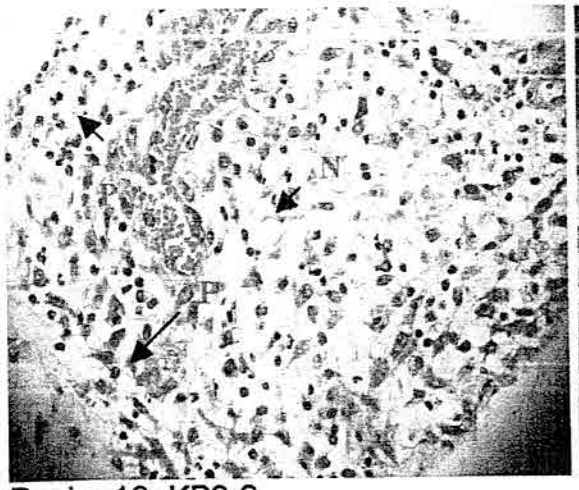

Resim-19. KP3-2



Resim-20. EP7-2



Resim-21. EP14-1

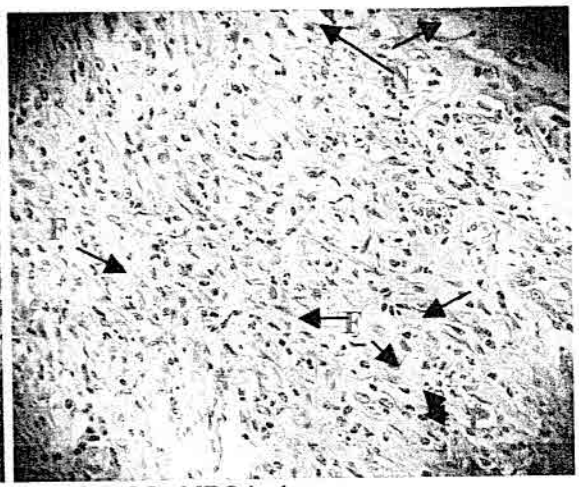

Resim-22. KP21-4

P : Polimorfonükleer lökosit
N : Neovaskülarizasyon
F : Fibroblast

Preoperatif & Postoperatif Aloe Vera Grubu
(Hematoksilen Eozin x 400)

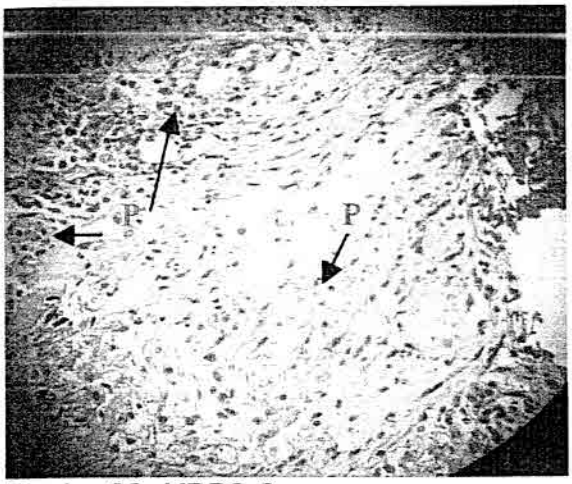

Resim-23. KPP3-2

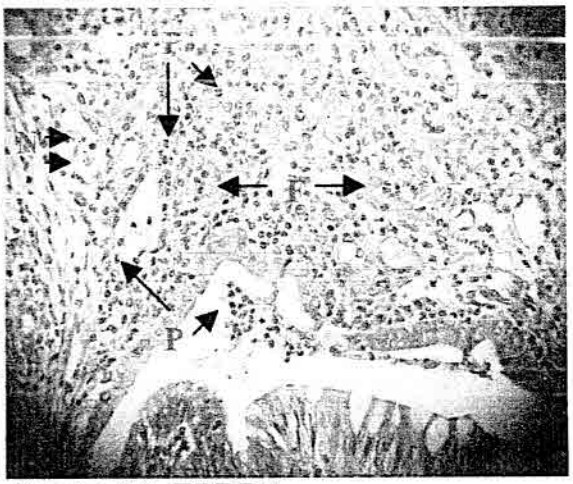

Resim-24. EPP7-1

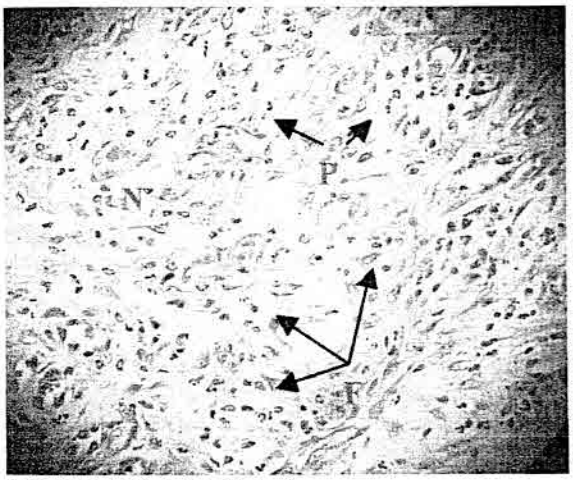

Resim-25. EPP14-1

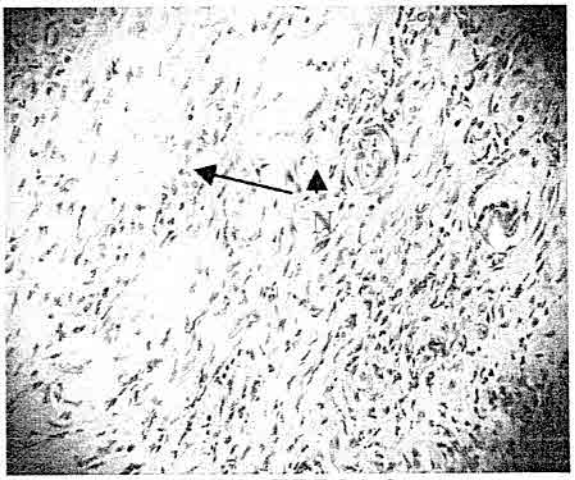

Resim-26. EPP21-2

P : Polimorfonükleer lökosit
N : Neovaskülarizasyon
F : Fibroblast

Kontrol Grubu
(Hematoksilen Eozin x 400)

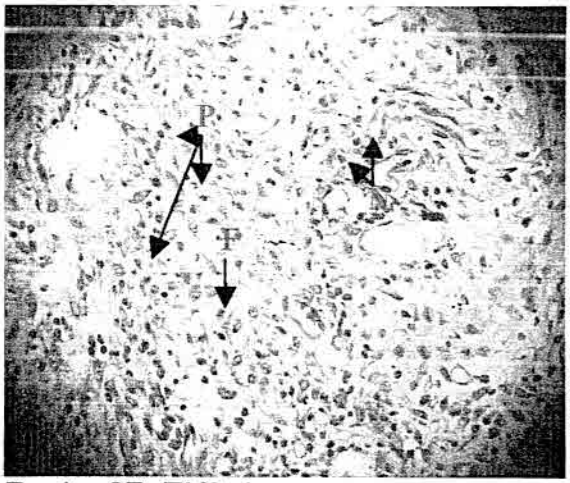

Resim-27. EK3-4

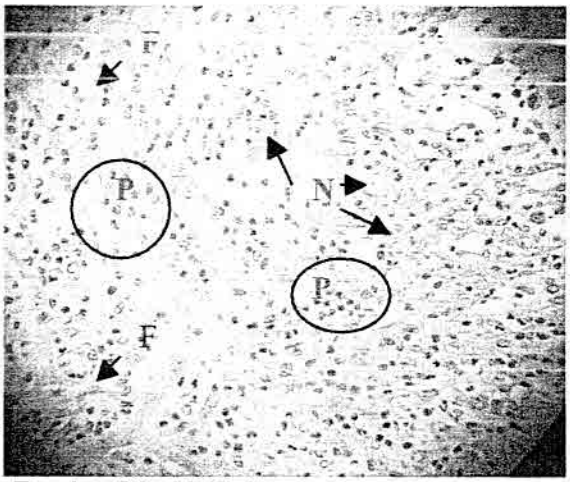

Resim-28. KK7-3

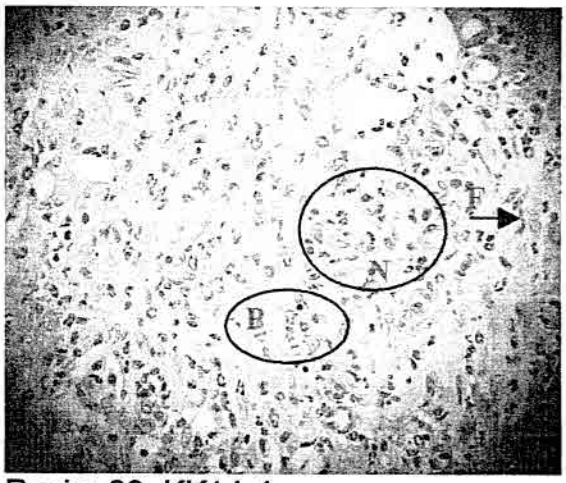

Resim-29. KK14-4

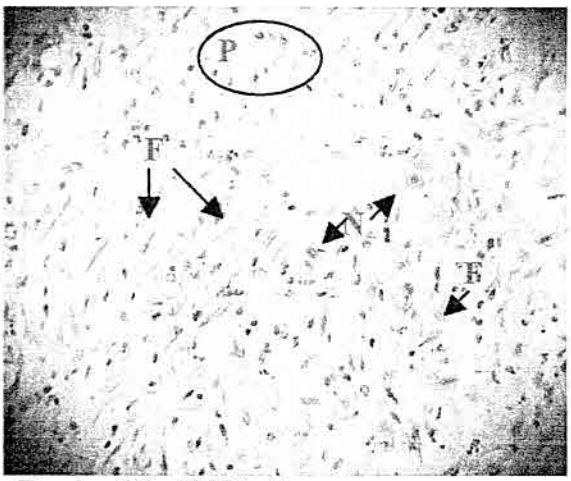

Resim-30. KK21-4

P : Polimorfonükleer lökosit
N : Neovaskülarizasyon
F : Fibroblast

Preoperatif Aloe Vera Grubu
(Masson Trichrome x 200)

Resim-31. KP3-3

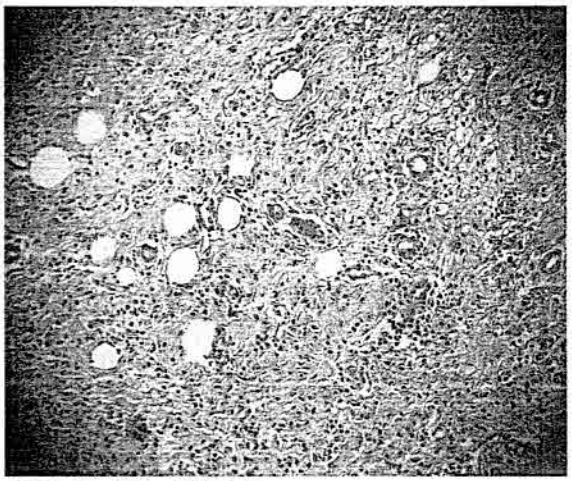
Resim-32. EP7-1


Resim-33. EP14-3

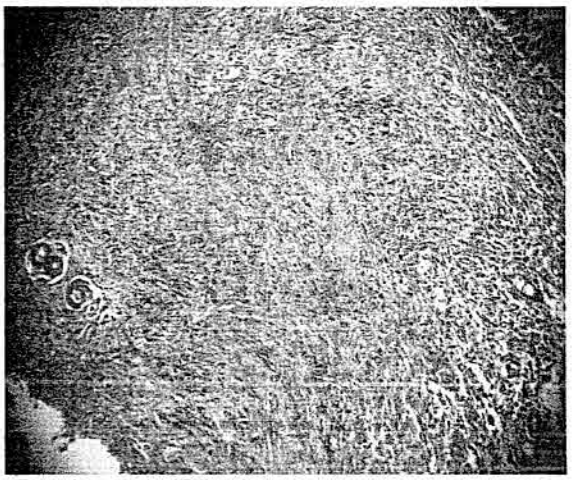
Resim-34. EP21-1

Mavi – yeşil renk : Kollajen lifleri

Preoperatif & Postoperatif Aloe Vera Grubu
(Masson Trichrome x 200)

Resim-35. EPP3-4


Resim-36. EPP7-1

Resim-37. EPP14-1


Resim-38. EPP21-2

Mavi – yeşil renk : Kollajen lifleri

Kontrol Grubu
(Masson Trichrome x 200)

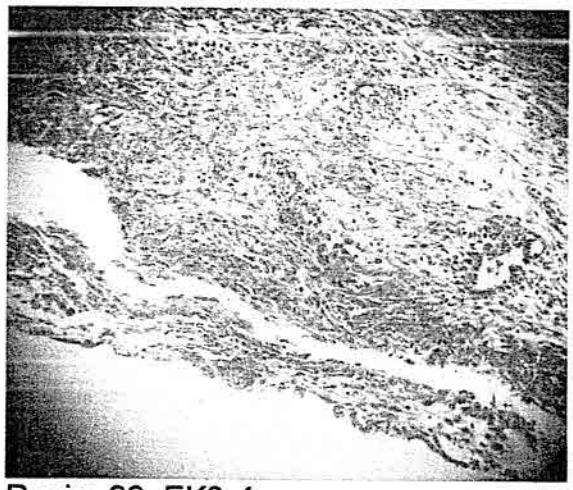
Resim-39. EK3-4


Resim-40. EK7-2


Resim-41. EK14-1

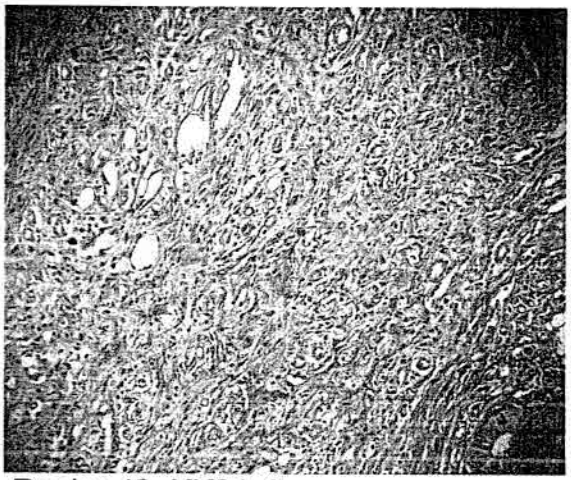
Resim-42. KK21-4

Mavi – yeşil renk : Kollajen lifleri

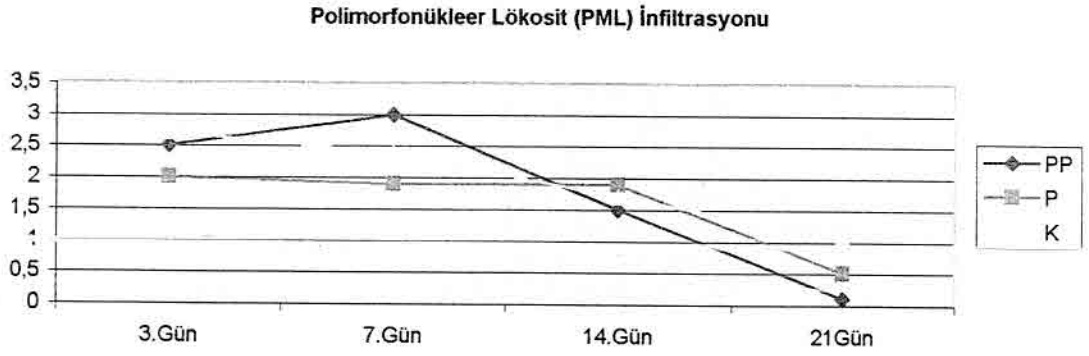

Grafik-3

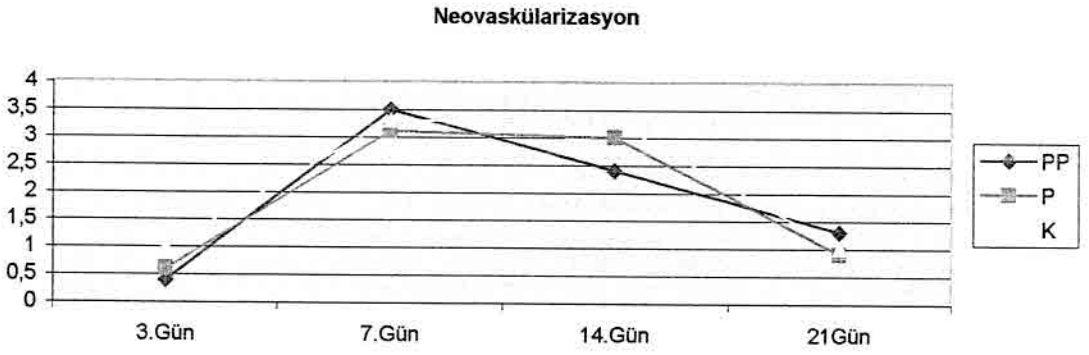

Grafik-4

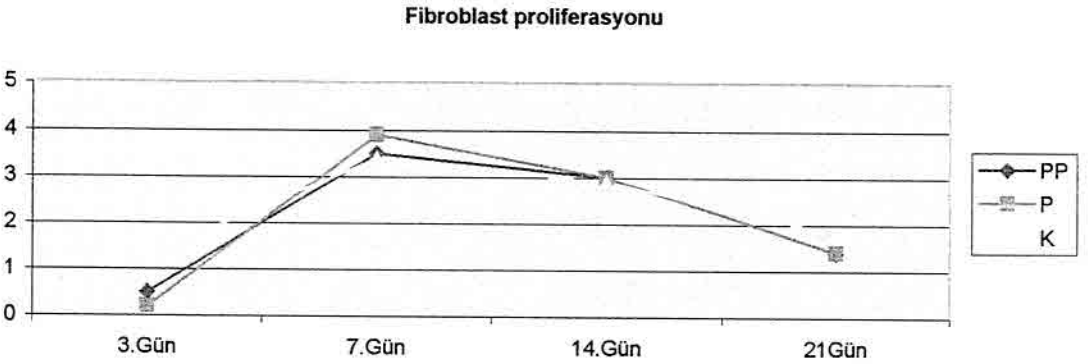

Grafik-5

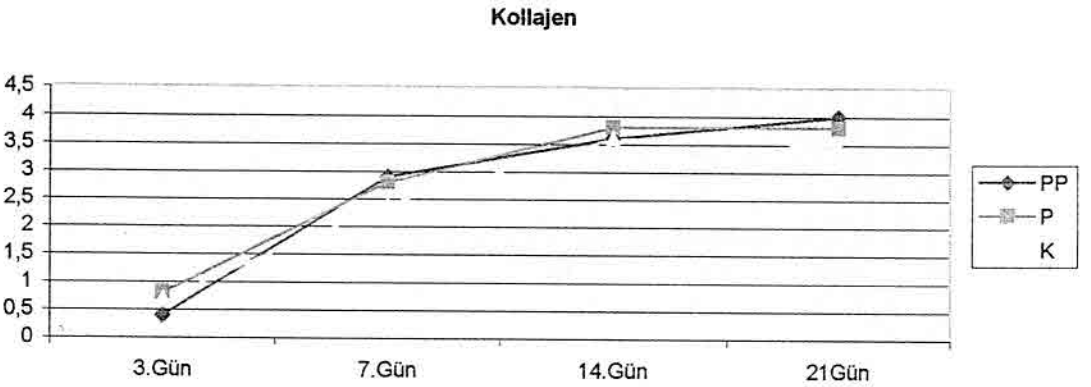

Grafik-6

Patlama basıncı ile hidroksiprolin değerleri arasındaki ilişki incelendi. Sham aloe grubunun hidroksiprolin değerlerinin Sham kontrol grubundan yüksek olmasına karşılık Sham kontol grubunun patlama basıncı daha yüksekti. Aloe vera gruplarındaki hidroksiprolin miktarları ise kaçakların olduğu 3. günde en alt sevivede idi. Bununla birlikte 7. günde hidroksiprolin düzeylerinin aynı seviyelerde kalmasına rağmen patlama basınçları belirgin yükselmişti. Bu gözlemlerimize paralel olarak, patlama basıncı ile hidroksiprolin değerleri arasındaki ilişkiyi Pearson korelasyon testi ile incelediğimizde anlamlı ilişki saptayamadık (p=0.140).

Histopatolojik incelemedeki kollajen ortalama değerleri ile biokimyasal hidroksiprolin düzeyleri arasında paralellik izlendi. En düşük kollajen değerleri 3 ile14. günde PP grubunda ve 7 ile 21. ci günde K grubunda saptandı. Aynı olguların, subgruplarındaki en düşük hidroksiprolin düzeylerine sahip olduğu gözlendi (Tablo-8). Dikkati çeken diğer bir nokta, kontrol grubu kollajen düzeyinin 14. günden 21. güne geçişte hafif azalması ve bunun hidroksiprolin düzeyi ve patlama basıncına hafif olarak yansımasıdır.

Fibroblast proliferasyonu ile kollajen arasında benzerlikler gözlendi. İstisnai olan tek olgu 21. ci gün K grubunda görüldü; en yüksek fibroblast düzeyine karşılık en düşük kollajeni içermekteydi.

Neovaskülarizasyon ile PML infiltrasyonu ve fibroblast proliferasyonu arasında paralellik gözlenmedi.

TARTIŞMA ve SONUÇ

Dünya sağlık örgütü geleneksel tıp programı (WHO-TRM); 1978 'de Alma Ata'daki "Uluslararası primer sağlık hizmetleri konferansı" 'nda temeli atılan bir projedir. Bu program Dünya Sağlık Örgütü' nün (WHO) "Herkes için sağlık" sloganı altında, konvansiyonel tıp ile geleneksel tıbbın integrasyonunu hedeflemektedir. Öncelikle tıbbi bitki olarak anılan 35.000 bitkiden en bilinen 39 tanesinin integrasyonu planlanmıştır. Aralarında Aloe veranında bulunduğu bu bitkileri güvenilirlik ve etkinlik açısından inceleyen bilimsel makaleler takibe alınmış ve gelişmeler 1999 yılında kitapçık halinde yayınlanmıştır. WHO'nun bizzat içinde bulunduğu bu proje gelecekte, profesyonel sağlık uzmanlarının bitkisel ürünleri günlük hayatta güven içinde kullanmasını hedeflemektedir (1).

Temel araştırmalar ve iyi hazırlanmış kontrollu klinik çalışmalar ile tamamlanacak olan bu süreçte genel cerrahlarda, ihtiyaç ve riskler doğrultusunda kendi hasta portföyüne uygun çalışmaları tamamlamak durumundadır. Biz de yara iyileşmesi üzerine çelişkili etkileri bildirilen Aloe veranın sol kolon anastomozlarındaki etkisini incelemek istedik.

Aloe veranın antioksidan özelliğine sahip olması, immun sistemi güçlendirmesi, antiinflamatuar etkinlik göstermesi, kollajen yapımını arttırması ve yıkımını azaltması ile yara iyileşmesine pozitif etki ettiği iddia edilmektedir (29,41-55). Bununla birlikte etkisinin olmadığı ya da negatif etkileri olduğu yönünde yayınlar mevcuttur (24,56,57). Bilindiği kadarıyla, Ekim 2004 itibariyle, Aloe veranın anastomozlar üzerine etkisini inceleyen herhangi bir çalışma bulunmamaktadır.

Mortalite ve morbidite oranları açısından kolorektal anastomoz prosedürlerinin genel cerrahi operasyonları içinde önemli yeri vardır. Çeşitli kliniklerden farklı sonuçlar bildirilmekle beraber, klinik olarak kaçak görülme oranı ortalama % 5 ile %15 arasında olup kaçak gelişmesi halinde hastanede kalış süresi 2 kat, postoperatif mortalite ise 3 kat artmaktadır (12,14,17,18).

Nonobstruktif elektif olgular, protein kaybı ve infeksiyon olmaması, yara yerinde yeterli kan akımı olması ve uygun cerrahi teknik kullanılması ile kaçak riski azalmaktadır (15). Riski azaltmak üzere tek tek ve kontinü sütür teknikleri, stapler kullanımı ve fibrin yapıştırıcı gibi farklı anastomoz teknikleri (13,14,20), farklı sütür materyalleri (16), postoperatif erken enteral besleme (17,61), nutrisyonel ek besinler (62,63) ve postoperatif rehabilitasyona multimodal yaklaşımlar (18) üzerine çeşitli çalışmalar yapılmıştır. Buna rağmen tecrübeli cerrahlar tarafından opere edilen standardize edilmiş vakalarda bile %5 kaçak saptanması (64), mevcut etkenler dışında başka faktörlerin varlığını düşündürmektedir.

Kolon submukozal tabakasının ekstrasellüler matriks (ESM) içeriği, özellikle kollajen, bu faktörlerden biri olarak kabul edilmektedir. Kolonda obstrüksiyon oluşturulan ratlarda, obstrüksiyonun proksimal ve distalinden alınan örneklerde hidroksiprolin (HP) içeriğinin normal kolona göre anlamlı olarak düştüğü gösterilmiştir (65). Bu durum acil obstrüktif vakalarda ki tek basamaklı prosedürlerin yüksek komplikasyon oranını açıklayabilir. Başka bir klinik çalışmada, ilk operasyon esnasında kolon parçaları alınarak HP miktarları ölçülmüş, postoperatif dönemde kaçak gelişen olguların HP düzeyleri anlamlı olarak düşük saptanmıştır (64).

Deneyimizde SA grubu HP düzeyi SK grubundaki HP düzeyinden, istatiksel olarak anlamlı fark olmasa da yüksek bulundu. 21. günde Aloe vera gruplarındaki HP miktarları da kontrol grubundan daha yüksek saptandı. Aynı farklılık histopatolojik kollajen değerlerinde de gözlendi. Bu bulgulara dayanarak Aloe veranın kollajen yapımı üzerine pozitif etkisi olduğu düşünülebilir. Bu durum Aloe veranın kollajen yapımını arttırdığını bildiren çalışmaları desteklemektedir (53-55). Buna karşın SA grubu patlama basıncı SK grubundan anlamlı olarak düşük bulundu. HP içeriğinin yüksek olmasına rağmen patlama basıncının düşük olması tezat gibi görünmektedir.

Gerçekten de çalışmamızda Pearson korelasyon testinde kollajen ile patlama basıncı arasında anlamlı ilişki saptanamamış olması (p=0.140), HP'nin tek başına miktarının önemli olmadığını göstermektedir. Bu çelişkiler üzerinde etkili olabilecek faktörlerden birisi kollajen tipi, diğeri ise kollajenin 3 boyutlu yapısı olabilir.

I. **Kollajen içeriğindeki farklılık**: Ratlara oral glutamin verilerek kolonik anastomoz oluşturulan bir deneyde patlama basıncının matür tip-I kollajen varlığında, tip-III kollajene göre anlamlı olarak arttığı tespit edilmiştir (62). Aynı çalışmada immatür tip-III kollajenin daha fazla HP miktarı içerdiği de gösterilmiştir. Buna göre kollajen tiplendirmesi yapılmaksızın total HP içeriği ölçülecek olursa, tip-III kollajen içeren bir dokunun HP konsantrasyonu tip-I kollajen içeren dokudaki HP konsantrasyonundan daha yüksek olacaktır. Bu bilgi başka bir deneysel çalışma ile desteklenmiş, HP yalnız miktarının değil, kalitesinin de patlama basıncına etkili olduğu vurgulanmıştır (63). Aloe vera ile yapılan bir çalışmada da tip-III kollajenin tip-I' den daha fazla saptanması bu teorimizi desteklemektedir (55).

II. **Kollajenin 3 boyutlu konfigurasyonunda farklılık:** Birbiriyle fazla sayıda çapraz bağ oluşturan kollajen daha elastik ve dayanıklıdır. Bu durum naylon liflere benzetilebilir. Tek bir naylon lifin elastisitesi yok denecek kadar az iken, birbirleri etrafına sarılmış naylon lifler bir bütün halinde elastik özellik göstermektedir. Çapraz bağlar oluşması halinde kollajen dayanıklılık kazanarak hem tuz, hem de asit ortamda çok daha az çözünmektedir (insolubl). Daha az çapraz bağ varlığında çözünürlüğü artmaktadır (solubl). Kiyama ve ark.'nın (61) insolubl kollajenin patlama basıncının solubl kollajene göre anlamlı olarak yüksek olduğunu bildirmesi bu teoriyi destekler niteliktedir.

Bizim çalışmamızdaki verilerle bu mekanizmaları açıklayacak sonuçlara sahip değiliz.

Postoperatif süreçte submukozal kollajen içeriği dinamik değişiklikler göstermektedir. Klinik olarak anastomoz kaçaklarının çoğu postoperatif erken dönemde meydana gelmektedir (64). Yapılan tüm çalışmalar 7. günden itibaren anastomozların yeterli gerim kuvvetine ulaştığını göstermektedir (17,21,62,63). Deneyimizde de makroskopik kaçaklar 3. günde, preoperatif ve postoperatif Aloe vera verilen grupta daha fazla olmak üzere yalnız Aloe vera gruplarında saptandı. Aloe gruplarının patlama basınçları da kontrol grubuna göre anlamlı olarak düşük bulundu. Postop 3. gün HP düzeylerini incelediğimizde Aloe gruplarındaki HP içeriği kontrol grubundan belirgin olarak daha azdı. Özellikle 0. gün (Sham) Aloe grubundaki HP düzeylerinin kontrol grubuna göre daha yüksek olduğu düşünüldüğünde bu düşüş (yıkım) daha da anlam kazanmaktadır. İstatistiki olarak değerlendirildiğinde bu fark PP grubunda anlamlı (p=0.05), P grubunda ise anlamlı sınıra çok yakın bulundu (p=0.054). 3. günde kollajen sentezi henüz çok az olduğundan mevcut durum ancak artmış kollajen yıkımı ile açıklanabilir.

İlk 1 hafta içindeki submukozal kollajen içeriği sütür tutma kapasitesi olarak tanımlanmaktadır (21). Sütür tutma kapasitesi operasyon başlangıcındaki kollajen içeriğine bağlı olduğu kadar (64), postoperatif süreçteki yıkımla da ilişkilidir (19,20). Matriks metalloproteinazları (MMP) tarafından yürütülen kollajen yıkımı normal süreçte kontrol altında olup, kaçaklara sebebiyet vermemektedir. MMP'lerin farklı tipleri bulunmaktadır. İleumdaki ve kolondaki MMP tipleri farklıdır ve kolondaki MMP'ler daha uzun süre (1 hafta) ortamda sebat etmektedir (11). Kolon anastomozlarındaki kaçak riskinin ileum anastomozlarındakinden yüksek olması bu farklı MMP tipleri ve aktivitelerine bağlanmıştır (11,21). MMP'ler ortama inaktif formda salınır ve daha sonra aktif hale gelirler. Dolayısı ile tek başına total MMP miktarı değil, aktif olan MMP miktarları da önem kazanmaktadır. Chowcat ve ark.'ları (66), 3. günde total kollajenaz miktarının anlamlı olarak arttığını ve bunun da yaklaşık %66' sının aktif formda olduğunu bildirmiştir. Yazar ayrıca in vivo ortamda kollajenazların stimülasyonundan major olarak IL-1'in sorumlu olduğunu belirtmiştir. Aloe veranın IL-1 salınımını arttırdığına yönelik bulgular göz önüne alındığında (30), Aloe veranın MMP aktivitesini arttırdığı ve daha

fazla kollajen yıkımına yol açtığı düşünülebilir. Diğer bir olasılık; Aloe vera kullanımı sonucu sentezlenen kollajenin daha az çapraz bağ oluşturması ve bu kollajenin MMP'ler tarafından daha çok veya kolay yıkılmasıdır.

Ne var ki Barrantes ve Guinea (67), aloinler ve Aloe gel'in kollajenaz ve MMP'leri inhibe ettiğini birdirmiştir. Bu çalışmada aloinler, granülositlerden salınan MMP-8' i, kuvvetli MMP-8 inhibitörü olan doksisiklinden daha kuvvetli şekilde inhibe etmiştir. Bu çalışmada 2 şüpheli durum göze çarpmaktadır. Birincisi; diğer çalışmalarda ileum ve kolonda MMP-1, MMP-2, MMP-3, MMP-9 ve MMP-13 aktivitesi bildirilmesi, MMP-8 aktivitesinden bahsedilmemesidir (11,21,64). MMP-8 inhibisyonunun kolon anastomozları için bir anlam ifade edip etmediği en azından tartışmalıdır. İkinci şüpheli nokta ise yazarların (67) finansal desteğinden dolayı Aloe vera üreticisi firmaya teşekkür etmesidir.

Ne yazık ki bizim çalışmamızda kollajen tipi, 3 boyutlu yapısı ve MMP aktivitelerine yönelik herhangi bir sonucumuz yoktur. Bu nedenle yeni deneysel çalışmaların yapılması gündeme gelmiştir. Sonuç olarak; en azından postoperatif erken dönemde gördüğümüz yüksek kaçak oranları ile anlamlı düzeyde düşük olan HP içeriği birbiriyle ilişkilendirilebilir.

Etyopatogeneze yönelik histopatolojik incelemede, özellikle anlamlı farkların saptandığı üçüncü günde, kontrol grubunda yoğunlaşan yetersiz veriler histopatolojik sonuçların karşılaştırılabilmesini engellemiştir. Deneyimizde 3. günde en yüksek neovaskülarizasyon ve HP düzeyleri kontrol grubunda, en düşük düzeyler ise preoperatif ve postoperatif Aloe vera verilen grupta saptanmıştır. Antianjiojenik ajanlar olan angiostatin ve suramin ile yapılan deneysel çalışmalarda, kolon iyileşmesinin bozulduğu ve HP düzeylerinde azalma olduğu gösterilmiştir (68,69). Bulgularımız bu anlamda literatür ile uyumlu olmakla beraber, Aloe veranın pozitif anjiojenik etkisini iddia eden diğer yayınlardan farklıdır (24). Bununla birlikte istatiksel anlamlılık elde edilememesi kesin bir hükme varılmasını engellemektedir.

PML infiltrasyonu inflamasyon fazının bir göstergesidir. 3. günde gruplar arasında inflamasyon düzeyi benzer özellik göstermiştir. Salt PML sayısı baz alındığında Aloe veranın antinflamatuar etkisi bu anlamda gösterilememiştir. Neovaskülarizasyonun Aloe vera kullanılan gruplarda istatistiki olarak anlamlı olmasa da kontrol grubundan daha düşük saptanmış olması, PML infiltrasyonunu engellememiş gözükmektedir. Zaten literatürde de anjiogenezisin engellendiği durumlarda bile PML sayısının azalmadığı, hatta artabileceği gösterilmiştir (68).

Grupların içinde farklı ağırlıkta deneklerin olması, deneklerin 4 ve 5 aylık olmasından kaynaklanmaktadır. Gruplar arasında ağırlıklara göre istatiksel farklılık saptanmaması, randomizasyonun uygun yapıldığını ve bu farkların deney sonuçlarını engellemeyecek düzeyde olduğunu göstermektedir.

Patlama basıncına göre cinsiyet faktörüne bakıldığında aynı gruplar içinde farklılık saptanmamıştır. Gruplar arası karşılaştırmada ise yalnız 3. günde, Aloe grupları kontrol grubundan farklılık göstermiştir. Her iki grup dişilerinin ve P grubu erkeklerinin patlama basınçları kontrol grubundaki hemcinslerinden anlamlı olarak düşük bulunmuştur. Her iki cinsin de karşılaştırmada farklılık göstermesi ve diğer günlerde fark görülmemesi nedeniyle cinsiyetin etkisi olmadığı düşünülmüştür.

Kaçaklara rağmen hiç morbidite ve mortalite olmaması şaşırtıcıdır. Bu durum çevre dokuların anastomoz hattına yapışarak olayı sınırlaması ile açıklanabilir. Diğer bir nokta, ratların inen kolonundaki feçesin verilen rat diyetine benzer şekilde çok sert olması nedeniyle lümenden dışarı gaita kaçışı olmaması idi. İnsandakine benzer daha sıvı bir feçes olsaydı, morbidite ve mortalitenin artması kaçınılmaz olacaktı. Bu durum, yara iyileşmesinin uzun dönemdeki özelliklerini de incelemeyi hedeflediğimiz projemiz için avantaj oluşturmuştur.

Literatürde bu konu üzerine daha önce başka bir çalışma olmadığından ve sonuçlar da öngörülemez olduğundan bu deney, Aloe veranın anastomozlar üzerine etkisini inceleyen bir "***tarama testi***" gibi düşünülebilir. Gerçekten de çalışmamızda elde edilen verilerin etyopatogenezini anlamayı sağlayacak daha detaylı ve kapsamlı bir veri analizine ihtiyaç olduğu açık olmakla birlikte, bu çalışma "Aloe vera" 'nın anastomoz iyileşmesine erken dönemde negatif etkisi olduğunu ortaya koymaktadır. Bu yönüyle klinik yararı açısından bakıldığında projemiz amacına ulaşmıştır. Ancak bu çalışmanın makro göstergesi yanında Aloe veranın yara iyileşmesi üzerindeki etkisinin; oluşan kollajen tipleri ve 3 boyutlu yapısı; dokudaki MMP tipi, düzeyi ve aktivitesi ile sitokin düzeylerinin ölçülerek inceleneceği yeni çalışmalara zemin oluşturması en heyecan verici yönünü oluşturmaktadır.

Günümüz modern cerrahları anamnez esnasında alınan ilaçlar ile birlikte bitkisel ürünleri de sorgulamak durumundadır. Cevaplanması gereken sorular daha ayrıntılı deneyler ile aydınlatılana kadar, Aloe vera kullanan hastalara ihtiyatlı yaklaşım cerrahların yararına olacaktır.

KAYNAKLAR

1. Mahady G B. Global harmonization of herbal health claims. J Nutr 2001;131:1120-3.
2. Alison MR. Repair and regenerative responses. In: McGee JO'D, Isaacson P, Wright N (eds). Oxford textbook of pathology. Oxford: Oxford University Press;1992. 365-89.
3. Rote NS. Inflammation. In: McCance KL, Huether SE (eds). Pathophysiology: the basis for disease in adults and children. 2nd edition. St Louis: Mosby; 1993. 234-67.
4. Cohen IK, Diegelmann RF, Yager DR, Wornum III IL, Graham MF, Crossland MC. Wound healing and wound care. In: Schwartz SI (eds). Principles of surgery. 7th edition. New York: McGraw Hill; 1999. 263-95.
5. Carrico TJ, Mehrhof AI, Cohen IK. Biology of wound healing. Surg Clin N Am 1984; 64:721-33.
6. Hunt TK, Goodson WH. Wound healing. In: Way LW (eds). Current surgical diagnosis and treatment. 8th edition. Connecticut: Appleton & Lange; 1988. 86-98.
7. D'Amore P. Tissue repair: Cellular growth, fibrosis and wound healing. In: Cotran R, Kumar V, Collins T (eds). Robbins pathologic basis of disease. 6th edition. Philadelphia: W B Saunders;1999. 89-112.
8. Te Velde EA, Wagenaar GT, Reijerkerk A et al. Impaired healing of cutaneous wounds and colonic anastomoses in mice lacking thrombin-activatable fibrinolysis inhibitor. J Thromb Haemost 2003;1:2087-96.
9. Engin A. Yara iyileşmesi. In: Sayek İ (eds). Temel cerrahi. İkinci baskı. Ankara: Güneş kitabevi; 1996.266-77.
10. Gottrup F. Oxygen in wound healing and infection. World J Surg 2004;28:312-5.
11. Seifert WF, Wobbes TH, Hendriks TH. Divergent patterns of matrix metalloproteinase activity during wound healing in ileum and colon of rats. Gut 1996;39:114-9.

12. Schwab R, Weβendorf S, Gutcke A, Becker P. Early bursting strength of human colon anastomoses-- an in vitro study comparing current anastomotic techniques. Langenbeck Arch Surg 2002;386:507-11.
13. Kanellos I, Mantzoros I, Goulimaris I, Zacharakis E, Zavitsanakis A, Betsis D. Effects of the use of fibrin glue around the colonic anastomosis of the rat. Tech Coloproctol 2003;7:82-4.
14. Lustosa SA, Matos D, Atallah AN, Castro AA. Stapled versus handsewn methods for colorectal anastomosis surgery: a systematic review of randomized controlled trials. Sao Paulo Med J 2002;120:132-6.
15. Trimpi HD, Khubchandani IT, Sheets JA, Stasik JJ. Advances in intestinal anastomosis: Experimental study and an analysis of 984 patients. Dis Colon Rectum 1977;20:107-17.
16. Brown SP, Curtis SC, Biglin J, Dye J, Easmon CS, Dudley HA. Suture materials in contaminated wounds: a detailed comparison of a new suture with those currently in use. Br J Surg 1987;74:734-5.
17. Demetriades H, Botsios D, Kazantzidou D et al. Effect of early postoperative enteral feeding on the healing of colonic anastomoses in rats. Eur Surg Res 1999;31:57-63.
18. Basse L, Jacobsen DH, Billesbolle P, Werner M, Kehlet H. A Clinical pathway to accelerate recovery after colonic resection. Ann Surg 2000;232:51-7.
19. Jönsson K, Jiborn H, Zederfeldt B. Mechanical and biochemical alterations in the intestinal wall adjacent to an anastomosis. Am J Surg 1986;151:387-90.
20. Jiborn H, Ahonen J, Zederfeldt B. Healing of experimental colonic anastomoses. The effect of suture technic on collagen concentration in the colonic wall. Am J Surg 1978;135:333-40.
21. De Hingh IH, Siemonsma MA, de Man BM, Lomme RM, Hendriks T. The matrix metalloproteinase inhibitor BB-94 improves the strength of intestinal anastomoses in the rat. Int J Colorectal Dis 2002;17:348-54.

22. Femenia A, Sanchez ES, Simal S, Rossello C. Compositional features of polysaccharides from Aloe vera (Aloe barbadensis Miller) plant tissues. Carbohyd Polym 1999;39:109-17.
23. Saleem R, Faizi S,Deeba F, Siddiqui BS, Qazi MH. Anthrones from aloe barbadensis. Phytochemistry 1997;45:1279-82.
24. Reynolds T, Dweck AC. Aloe vera leaf gel: a review update. J Ethnopharmacol 1999;68:3-37.
25. Vogler BK, Ernst E. Aloe vera: a systematic review of its clinical effectiveness. Br J Gen Pract 1999;49:823-8.
26. Ghannam N. The antidiabetic activity of aloes: preliminary clinical and experimental observations. Hormone Res 1986;24:288-94.
27. Ajabnoor M. Effect of aloes on blood glucose levels in normal and alloxan diabetic mice. J Ethnopharmacol 1990;28:215-20.
28. Bolkent S, Akev N, Ozsoy N et al. Effect of Aloe vera (L.) Burm. fil. leaf gel and pulp extracts on kidney in type-II diabetic rat models. Indian J Exp Biol 2004;42:48-52.
29. Lee JK, Lee MK, Yun YP et al. Acemannan purified from Aloe vera induces phenotypic and functional maturation of immature dendritic cells. Int Immunpharmacol 2001;1:1275-84.
30. Stuart RW, Lefkowitz DL, Lincoln JA et al. Upregulation phagocytosis and candidicidal activity of macrophages exposed to the immunostimulant acemannan. Int J Immunopharmacol 1997;19:75-82.
31. Kahlon JB, Kemp MC, Yawei N et al. In vitro evaluation of the synergistic effects of acemannan in combination with azidothymidine and acyclovir. Mol Biother 1991;3:214-23.
32. Kahlon JB, Kemp MC, Carpenter Rh et al. Inhibition of AIDS virus replication by acemannan in vitro. Mol Biother 1991;3:127-35.
33. Strickland F. Immune regulation by polysaccharides : implications for skin cancer. J Photoch Photobio B 2001;63:132-40.
34. Kuo PL, Lin TC, Lin CC. The antiproliferative activity of aloe-emodin is through p53-dependent and p21-dependent apoptotic pathway in human hepatoma cell lines. Life Sci 2002;71:1879-92.

35. Marias CA, Marina VK, Jryki J et al. Survival in a rat model of lethal hemorrhagic shock is prolonged following resuscitation with a small volume of a solution containing a drag-reducing polymer derived from Aloe vera. Schock 2004;22:151-6.
36. Ishii Y. Tanizawa H, Takino Y. Studies of Aloe III. Mechanism of cathartic effect. Chem Pharm Bull 1990;38:197-200.
37. Yagi T, Yamauchi K, Kuwano S. The synergistic purgative action of Aloe-emodin anthrone and rhein anthrone in mice: synergism in large intestinal propulsion and water secretion. J Pharm Pharmacol 1997;49:22-5.
38. Kai M, Hayashi K, Kaida I, Aki H, Yamamato M. Permeation-Enhancing effect of Aloe-emodin anthrone on water-soluble and poorly permeable compounds in rat colonic mucosa. Biol Pharm Bull 2002;25:1608-13.
39. Wang H,Chung J, Ho C, Wu L, Chang S. Aloe-emodin effects on arylamin N-acetyltransferase activity in the bacterium Helicobacter pylori. Planta Med 1998;64:176-8.
40. Robinson M. Medical therapy of inflammatory bowel disease for 21st century. Eur J Surg Suppl 1998;582:90-8.
41. Korkina L, Suprun M, Petrova A, Mikhal'chik E, Luci A, De Luca C. The protective and healing effects of a natural antioxidant formulation based on ubiquinol and Aloe vera against dextran sulfate-induced ulcerative colitis in rats. Biofactors 2003;18 :255-64.
42. Langmead L, Makins RJ, Rampton DS. Anti-inflammatory effects of Aloe vera gel in human colorectal mucosa in vitro. Aliment Pharm Therap 2004;19:521-7.
43. Langmead L, Feakins RM, Goldthorpe S et al. Randomized, double-blind, placebo-controlled trial of oral Aloe vera gel for active ulcerative colitis. Aliment Pharm Therap 2004;19:739-47.
44. Yagi A, Kabash A, Mizuno K, Moustafa SM, Khalifa TI, Tsuji H. Radical scavenging glycoprotein inhibiting cyclooxygenase-2 thromboxane A2 synthase from aloe vera gel. Planta Med 2003;3:269-71.

45. Muller MJ, Hollyoak MA, Moaveni Z, Brown TL, Herndon DN, Heggers JP. Retardation of wound healing by silver sulfadiazine is reversed by Aloe vera and nystatin. Burns 2003;29:834-6.
46. Lee CK, Han SS, Shin YK et al. Prevention of ultraviolet radiation-induced suppression of contact hypersensitivity by Aloe vera gel components. Int J Immunopharmacol 1999;21:303-10.
47. Hu Y, Xu J, Hu Q. Evaluation of antioxidant potential of aloe vera (Aloe barbadensis miller) extracts. J Agric Food Chem 2003;51:7788-91.
48. Ahmad SA, Ahmad SH, Cheema KM, Syed TA. Aloe vera extract in a hydrophilic cream for the management of psoriasis. A placebo-controlled, double-blind study. J Eur Acad Dermatol 1995;5:146.
49. Davis RH, Leitner MG, Russo JM, Bryne ME. Wound healing, oral and topical activity of aloe vera. J Am Podiat Assn 1989;79:559-62.
50. Abdullah KM, Abdullah A, Johnson ML et al. Effects of aloe vera on gap junctional intercellular communication and proliferation of human diabetic and nondiabetic skin fibroblasts. J Altern Complem Med 2003;9:711-8.
51. Somboonwong J, Thanamittramanee S, Jariyapongskul A, Patumraj. Therapeutic effects of Aloe vera on cutaneus microcirculation and wound healing in second degree burn model in rats. J Med Assoc Thai 2000;83:417-25.
52. Duansak D, Somboonwong J, Patumraj S. Effects of aloe vera on leukocyte adhesion and TNF-α and IL-6 levels in burn wounded rats. Clin Hemorheol Microcirc 2003;29:239-46.
53. Chithra P, Sajithlal GB, Chandrakasan G. Influence of Aloe vera on collagen turnover in healing of dermal wounds in rats. Indian J Exp Biol 1998;36:896-901.
54. Chithra P, Sajithlal GB, Chandrakasan G. Influence of Aloe vera on the healing of dermal wounds in diabetic rats. J Ethnopharmacol 1998;59:195-201.

55. Chithra P, Sajithlal GB, Chandrakasan G. Influence of Aloe vera on collagen characteristics in healing of dermal wounds in rats. Mol Cell Biochem 1998;181:71-6.
56. Kaufmann T, Kalderon N, Ullmann Y et al. Aloe vera gel hindered wound healing of experimental second-degree burns: a quantitative controlled study. J Burn Care Rehabil 1988;9:156-9.
57. Schmidt JM, Greenspoon JS. Aloe vera dermal wound gel is associated with a delay in wound healing. Obstet Gynecol 1991; 78:115-7.
58. Thomas DR, Goode PS, LaMaster K, Tennyson T. Acemannan hydrogel dressing for pressure ulcers. A randomized, controlled trial. Adv Wound Care 1998;11:273-6.
59. Ehrlich P, Tarver H, Hunt T. Effects of vitamin A and glucocorticoids upon inflammation and collagen synthesis. Ann Surg 1972;177:222-7.
60. Bergman I, Loxley R. Two improved and simplified methods for the spectrophotometric determination of hydroxyproline. Anal Chem 1963;35:1961-5.
61. Kiyama T, Efron DT, Tantry U, Barbul A. Effect of nutritional route on colonic anastomotic healing in the rat. J Gastrointest Surg 1999;3:441-6.
62. da Costa MA, Campos AC, Coelho JC, de Barros AM, Matsumoto HM. Oral glutamine and the healing of colonic anastomoses in rats. JPEN J Parenter Enteral Nutr 2003;27:182-6.
63. Cihan A, Oguz M, Acun Z, Uçan BH, Armutcu F, Gürel A, Ulukent SC. Comparison of early postoperative enteral nutrients versus chow on colonic anastomotic healing in normal animals. Eur Surg Res 2004;36:112-5.
64. Stumpf M, Cao W, Klinge U, Klosterhalfen B, Kasperk R, Shumpelick V. Collagen distribution and expression of matrix metalloproteinases 1 and 13 in patients with anastomotic leakage after large-bowel surgery. Langenbeck Arch Surg 2002;386:502-6.

65. Syk I, Mirastschijski U, Jeppsson BW, Agren MS. Experimental colonic obstruction increases collagen degradation by matrix metalloproteinases in the bowel wall. Dis Colon Rectum 2003;46:1251-9.

66. Chowcat NL. Savage FJ. Lewin MR. Boulos PB. Direct measurement of collagenase in colonic anastomosis. Br J Surg 1990;77:1284-7.

67. Barrantes E, Guinea M. Inhibition of collagenase and metalloproteinases by aloins and Aloe gel. Life Sci 2003;72:843-50.

68. te Velde EA , Kusters B, Maass C, de Waal R, Rinkes IH. Histological analysis of defective colonic healing as a result of angiostatin treatment. Exp Mol Pathol 2003;75:119-23.

69. Hendriks JM, Hubens G, Wuyts FL, Vermeulen P, Hubens A, Eyskens E. Experimental study of intraperitoneal suramin on the healing of colonic anastomoses. Br J Surg 1999;86:1171-5.