

Valproik Asitle İndüklenmiş Otizm Spektrum Bozukluğu Sıçan Modelinde Doğumsal Malformasyonlar

Süeda TUNÇAK¹, Bülent GÖREN¹, Tayfun UZBAY², Pınar ÖZ²

¹ Bursa Uludağ Üniversitesi Tıp Fakültesi, Fizyoloji Anabilim Dalı, Bursa.

² Üsküdar Üniversitesi Mühendislik ve Doğa Bilimleri Fakültesi, Moleküler Biyoloji ve Genetik Bölümü, Nöropsikofarmakoloji Merkezi, İstanbul.

ÖZET

Otizm genetik ve çevresel bir etiolojiye sahip davranışsal, gelişimsel ve nörolojik semptomlarla görülen bir spektrum bozukluğudur. Prenatal dönemde valproik asit (VPA) maruziyeti sıçanlarda otizm benzeri semptomlara neden olur ve insanlarda da benzer etkiler göstermesi nedeniyle tercih edilen bir modeldir. Çalışmamızda 8 gebe Wistar albino sıçan kullanılmıştır. E12,5'de 5 anne sıçan 400 mg/kg/ml VPA'ye, 3 anne sıçan ise aynı volümde serum fizyolojije maruz kalmıştır. Doğan 79 yavru (n_{VPA} : 48, n_{ctrl} : 31) P22'de muayene edilmiştir. VPA'ye maruz kalmış 48 yavrudan 30'u malformasyonlara sahipken, kontrol grubu yavrularda herhangi bir malformasyon görülmemiştir. Görülen malformasyonlar; 48 hayvanın 22'sinde (%45,83) kuyruk kırılması, 8'inde (%16,66) ekstra parmak benzeri pati deformasyonu, ve 1'inde (%2,08) ayak duruş deformitesi ve motor kuvvet kaybı şeklindedir. Cinsiyetler arasında malformasyon dağılımı bakımından bir fark yoktur. Kuyruk kırılmaları lokasyon ve ciddiyet bakımından karakterize edilmiştir. Kuyruğun proksimal kısmında orta ve distal kısma göre daha fazla kırılma görülmüştür. Sonuçlarımız fiziksel malformasyonlar şeklinde karşımıza çıkan VPA'ın teratojenik etkilerini doğrular niteliktedir. Malformasyonlar ve davranışsal semptomlar arasındaki muhtemel ilişki için ek çalışmalar gerekmektedir. Bulgularımız VPA maruziyetiyle oluşturulan otizm modelinin semptomatik geçerliliğini artırmakta ve modelin semptomatik spektrumunu genişletmektedir.

Anahtar Kelimeler: Otizm. Valproik Asit. Hayvan Modeli. Teratojen. Malformasyon.

Congenital Malformations in a VPA-Induced Rat Model of Autism Spectrum Disorder

ABSTRACT

Autism is a disorder with a spectrum of behavioral, developmental and neurological symptoms and has genetic and environmental etiology. Prenatal exposure to valproic acid (VPA) induces autism like symptoms in rodents and it is a favored model because of its similar aspects in humans. 8 pregnant Wistar albino rats were used in this study. 5 of them received 400 mg/kg/ml VPA and 3 of them received same volume of vehicle on E12.5. 79 offsprings (n_{VPA} : 48, n_{ctrl} : 31) were grossly examined on P22. Among 48 of the VPA exposed pups, 30 of them showed physical malformations whereas there were no malformations observed in the control group. Displayed malformations are as follows; tail bends in 22 out of 48 (45,83%), extra digit-like paw malformations in 8 out of 48 (16,66%) and position deformity with motor strength loss in foot in 1 out of 48 (2,08%). Distribution of the malformations among sexes was insignificant. Bends in tails were characterized by location and severity. Proximal tail bends were more common than middle and distal locations. Our results support the teratogenic effects of *in utero* VPA exposure which were seen as physical malformations. Further studies are required to unveil possible correlations of malformations with behavioral symptoms. Our findings enhance the facial validity of VPA induced models of autism and broaden model's symptomatic spectrum.

Key Words; Autism. Valproic Acid. Animal Model. Teratogen. Malformation.

Otizm Spektrum Bozuklukları (OSB), semptomların çeşitliliği ve görülme derecesi bireyden bireye farklılık gösteren, seyrinin genlerin ve çevrenin etkisiyle değişebildiği gelişimsel bir davranış bozukluğudur¹.

Erkek çocuklarında kız çocuklarına göre 4 kat daha fazla görülmesi bu bozukluğun cinsiyet üzerinden de incelenmesine neden olmuştur^{2,3}. Bireylerin OSB tanısı alması için yaşamın erken yıllarında üç temel semptomun ortaya çıkması beklenmektedir. Bunlar: (i) sosyal etkileşim becerilerinde eksiklikler, (ii) dil kullanımı ve iletişimde görülen yetersizlikler ve (iii) alışılmışın dışında stereotipik ve tekrarlayan davranışlardır¹. Tanıda ayırıcı olabilecek bir biyolojik belirteç olmaması nedeniyle davranışsal semptomlar kriter olarak kabul edilir. Bu nedenle, doğru ve objektif değerlendirme oldukça önemlidir⁴.

Geliş Tarihi: 01 Nisan 2019
Kabul Tarihi: 07 Mayıs 2019

Araş. Gör. Süeda TUNÇAK
Bursa Uludağ Üniversitesi Tıp Fakültesi,
Fizyoloji Anabilim Dalı,
Bursa
Tel.: 0535 764 00 62
E-posta: suedatuncak@uludag.edu.tr

Otizmin fizyopatolojisini çalışmak için hayvan modellerine ihtiyaç duyulmaktadır⁵. Modeli oluşturacak tetikleyiciler genelde yaşamın ilk dönemlerinde uygulanır. Bu modellerden bazıları amigdala ve serebellum lezyon uygulamaları, genetik manipülasyonlar, valproik asit (VPA) gibi teratojenlere ya da Borna Hastalığı Virüsü gibi viral ajanlara maruziyettir⁶⁻⁹. Embriyonik dönemde VPA'ye maruz kalmış kemirgenler otizm benzeri semptomatik model olarak kabul görmüştür¹⁰⁻¹². Gebelik sırasında maruz kalınan VPA, embriyoda nöral tüp gelişimini etkileyerek bireyin doğum sonrası yaşamında otizm tanısı alma ihtimalini artıran D sınıfı antiepileptik bir ilaçtır¹³. İnsanlarda ve kemirgenlerde benzer bir teratojenik etkiye sahip olduğu için otizm hayvan modellerinde sıkça kullanılan bir biyolojik ajandır¹².

İncelenen hastalık veya bozukluğun modellenenilmesi ve bu modelin kabul görmesi için gruplanan kriterler yapısal kriterler, semptomatik kriterler ve öngörülse kriterler olarak üçe ayrılmaktadır. Yapısal kriterler, modelin temel aldığı hastalık veya bozuklukla benzer etiyojik faktörlere sahip olmasıdır. Prenatal dönemde VPA uygulaması histon deasetilaz mekanizmasını inhibe ederek, eksitator/inhibitör dengeyi bozarak ve hiperserotoninemiye neden olarak otizmin insanlardaki etiyojisine benzer şekilde etkiler göstermektedir¹⁴⁻¹⁶. Semptomatik kriterler, oluşturulan model ve incelenen hastalık veya bozukluğun semptomatik olarak benzer ve ortak etkilere sahip olmasıdır. VPA ile indüklenmiş otizm benzeri semptomatik modellerde insanlarda görülen ana semptomlardan olan sosyal etkileşimden kaçınma, iletişim becerilerinde bozukluk ve tekrarlayan davranışlar gözlemlenmektedir¹². Öngörülse kriterler ise hayvan modelinin tedaviye verdiği yanıt ve bu yanıtın insanlarda kullanılabilme derecesidir. VPA ile indüklenmiş otizm benzeri semptomatik modellerde donepezil gibi ilaçların veya çevresel zenginleştirmenin etkisi araştırılmakta ve insan çalışmaları için adım oluşturmaktadır^{17,18}.

Prenatal dönemde VPA maruziyetinin neden olduğu biyolojik etkiler arasında solunum, iskelet ve kardiyovasküler sistem bozuklukları, gelişimsel ve bilişsel gerilikler, yüz tipinde malformasyonlar gibi fiziksel semptomlar yer alır^{19,20}. Nöral tüp gelişimi sırasında VPA maruziyeti konjenital malformasyonların ve otistik semptomların oluşması için en riskli dönemdir²¹. Karbamazepin, gabapentin veya zonisamid gibi diğer antiepileptik ilaçlara göre VPA'nin malformasyon riski %10.93 oranı ile daha fazladır ve bu oran maruz kalınan doz ve zamanla ilişkilidir: yüksek doz daha yüksek risk anlamına gelmektedir^{22,23}. VPA'nin malformasyon oluşturmamasının arkasındaki olası mekanizmalardan biri, embriyodaki folik asit üzerindeki yıkıcı etkisidir. Böylelikle antioksidan dengesizliği oluşur ve embriyo oksidatif strese karşı daha savunmasız hale gelir²⁴. Bir diğer olası mekanizma ise VPA'nin histon deasetilaz inhibisyonu ile organ gelişimi üzerinde

neden olduğu epigenetik manipülasyonlar olarak düşünülmektedir¹⁴. Kemirgen hayvan modellerinde de benzer malformasyonların görülmesi ilaç çalışmaları için yüzeysel geçerliliği artırmaktadır^{25,26}.

Çalışmamızda VPA ile indüklenmiş otizm modeli sıçanlarda görülen konjenital malformasyonlar karakterize edilmiş, görülme sıklıkları raporlanmıştır. Çalışma ile birlikte embriyonik dönemde uygulanan VPA'nin otizmi modellemesinde yüzeysel geçerliliğinin artırılması amaçlanmaktadır.

Gereç ve Yöntem

Tüm hayvanlar Üsküdar Üniversitesi, Nöropsikofarmakoloji laboratuvarlarında, kontrollü nem ve sıcaklık şartlarında 12 saat gündüz /12 saat gece döngüsünde *ad libitum* besin ve su imkanıyla barındırılmıştır. Çalışma Üsküdar Üniversitesi Deneysel Hayvanları Kullanımı Etik Kurulu tarafından onaylanmıştır (2018-01). Östrus döngüsünde olduğu tespit edilen ortalama 300 gram ağırlıkta 8 adet dişi ve 8 adet erkek inbred yetişkin Wistar albino sıçan çiftleşme için kullanılmıştır. 24 saat boyunca 1:1 oranıyla erkeklerle aynı kafeste tutulan dişilerin gebelik taraması için vajinal plak ve vajinal smear örnekleri incelenmiştir. Smear örneklerinde spermatozoa görülen dişiler gebeliğin 0,5. (E0,5) gününde kabul edilmiş ve her biri ayrı kafeslere konularak gebelikleri takip altına alınmıştır.

Wistar albino sıçanlarda otizm modeli oluşturmak için E12,5'de yapılan 400 mg/kg VPA uygulaması yeterlidir²⁷. Deneysel grubuna serum fizyolojik içinde çözülmüş 400 mg/kg/ml VPA (Depakin liyofilize toz solüsyon, Sanofi, Aventis) toplam 1ml olacak şekilde, kontrol grubuna ise aynı hacimde izotonik serum fizyolojik çözelti tek doz *intraperitoneal* şekilde uygulanmıştır. Dişiler olası bir yan etki için enjeksiyon sonrası gözlem altında tutulmuştur.

Doğumun gerçekleştiği E22, postnatal gün 0 (P0) olarak kabul edilmiştir. Anne sıçanlar P21'e kadar yavrularıyla yaşamışlardır. Yavrular P21'de süttten kesilerek annelerinden ayrılmış ve aynı cinsiyetteki kardeşleriyle aynı kafeslere yerleştirilmiştir.

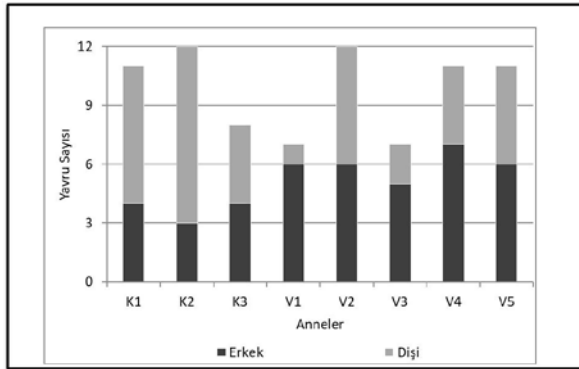
Yavrular P21'de tartılmış ve fiziksel olarak incelenmiştir. Kuyruk malformasyonları, malformasyonun lokasyonu, sayısı ve ciddiyeti göz önünde tutularak incelenmiştir. Lokasyon kuyruğun baş, orta ve sonu olarak ve ciddiyeti 0, 1, 2 ve 3 olarak değerlendirilmiştir. Ciddiyet skorlaması; 0: malformasyon yok, 1: kırılma açısı 135 dereceden büyük, 2: kırılma açısı 135 dereceden küçük veya iki adet 1. derece kırılma, 3: kırılma açısı 135 dereceden küçük ve torsiyon görülmesi şeklinde değerlendirilmiştir. Parmak malformasyonları ise var/yok olarak değerlendirilmiştir. Malformasyonların durumu zamanın etkisini anlayabilmek için P100'de tekrar incelenmiştir.

VPA ile İndüklenmiş Otizm Modelinde Malformasyonlar

İstatistiksel analiz Sigma Plot programı 12.5 versiyonu kullanılarak yapılmıştır. Sonuçlar ortalama değerler ve görülme yüzdeleri olarak değerlendirilmiştir. Kategorik veriler dağılımlarına göre Pearson Ki Kare veya Fisher Kesin Ki Kare testi ile değerlendirilmiştir. İki grup arası olan sürekli değişkenler Student T testi kullanılarak değerlendirilmiştir. Tüm testler için p değeri $p < 0,05$ olarak kabul edilmiştir.

Bulgular

Çalışmamızda 8 anne kullanılarak elde edilen 79 yavru sıçan kullanılmış, bunlardan 5 anneye gebelik döneminde VPA uygulanmış dolayısıyla doğan 48 yavru embriyonik dönemde VPA'ye maruz kalmıştır. Kontrol grubunda ise 3 anneden elde edilen 31 yavru embriyonik dönemde *i.p.* serum fizyolojige maruz kalmıştır. VPA grubunda 30 erkek 18 dişi toplam 48, kontrol grubunda ise 11 erkek 20 dişi toplam 31 yavru bulunmaktadır (Şekil 1). Doğan yavru sayısı VPA ve kontrol grupları açısından değerlendirilmiş ve değerler arasında fark görülmemiştir ($p > 0.05$).



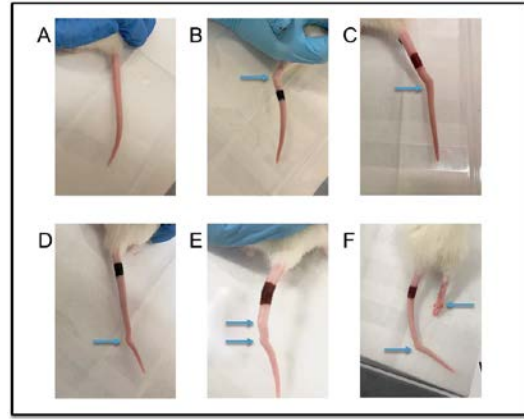
Şekil 1:

Çalışmada kullanılan anneler ve doğurdıkları yavru sayısı. (K1: Kontrol anne-1, K2: Kontrol anne-2, K3: Kontrol anne-3, V1: VPA'ye maruz kalmış anne-1, V2: VPA'ye maruz kalmış anne-2, V3: VPA'ye maruz kalmış anne-3, V4: VPA'ye maruz kalmış anne-4, V5: VPA'ye maruz kalmış anne-5).

VPA grubundaki 48 yavrunun 30'u malformasyona sahiptir, kontrol grubunda ise herhangi bir malformasyon gözlemlenmemiştir. Görülen malformasyonlar kuyruk kırılması (Şekil 2), patilerde parmak benzeri oluşumlar (Şekil 3) ve arka ayak duruş deformitesi ve gözlemsel olarak tespit edilen motor kuvvet kaybıdır (Şekil 2F). Bu malformasyonlardan 1, 2 ve 3. annenin yavrularında kuyruk kırılması, 4 ve 5. annenin yavrularında patilerde parmak benzeri oluşumlar ve yine 3. annenin bir yavrusunda ise arka ayakta görülen duruş deformitesi ve motor kuvvet kaybı gözlemlenmiştir.

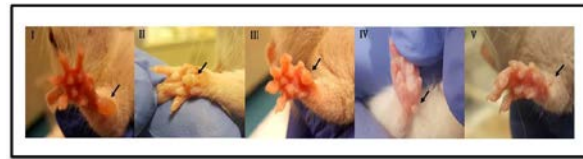
VPA'ye maruz kalmış toplam 48 hayvandan 22'si (%45,83) kuyruk malformasyonuna, 8'i (%16,66) patilerde parmak benzeri oluşumlara ve 1'i (%2,08)

arka ayakta görülen duruş deformitesi ve motor kuvvet kaybına sahiptir. Malformasyonları cinsiyetlere göre değerlendirdiğimizde, VPA'ye maruz kalmış 30 erkeğin 15'inde (%50,3), 18 dişinin 7'sinde (%38,88) kuyruk malformasyonu görülmektedir. Patilerde parmak benzeri oluşumlar 30 erkeğin 3'ünde (%10) ve 18 dişinin 5'inde (%27,77) görülmektedir. VPA'ye maruz kalmış 48 hayvan içinde yalnızca bir erkekte arka ayak deformitesi ve motor kuvvet kaybı görüldüğü için bu malformasyonun erkeklere oranı %3,33'tür (Şekil 4). VPA'ye maruz kalmış hayvanlar malformasyonlar açısından değerlendirildiğinde cinsiyete göre anlamlı bir fark görülmemektedir ($p > 0.05$)



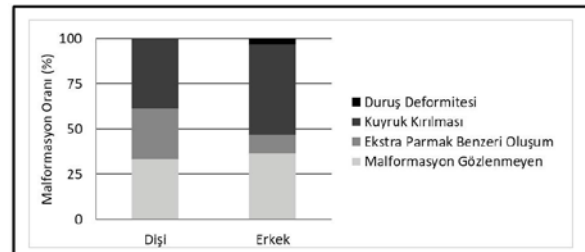
Şekil 2:

Gözlemlenen kuyruk malformasyonları ve lokasyonları. A) Kuyruk malformasyonu görülmeyen kontrol grubu sıçan, B) Kuyruğun baş kısmında görülen kırılma, C) Kuyruğun orta kısmında görülen kırılma, D) Kuyruğun son kısmında görülen kırılma, E) Kuyruğun iki bölgesinde görülen kırılma, F) Kuyruğun sonunda görülen kırılma ve arka ayakta görülen duruş deformitesi.



Şekil 3:

Ekstra parmak benzeri malformasyonlar. I: görülen en büyük ekstra parmak benzeri yapı, V: görülen en küçük ekstra parmak benzeri yapı. Oklar malformasyonun yerini göstermektedir.

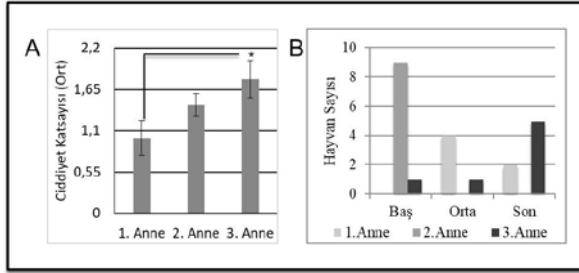


Şekil 4:

VPA grubu yavrularda görülen malformasyonların cinsiyete göre oranı ($n_{dişi}$: 18, n_{erkek} : 30).

Kuyruklarda görülen kırılmalar lokasyona ve kırılma ciddiyetine göre değerlendirilmiştir. 0 ile 3 arası skorlanan kırılma ciddiyeti kuyruktaki kırılma açısını değerlendirmek için kullanılmıştır. 3 numaralı annenin yavruları kuyruk kırılması bakımından VPA'ten daha çok etkilenmiştir (Şekil 5A).

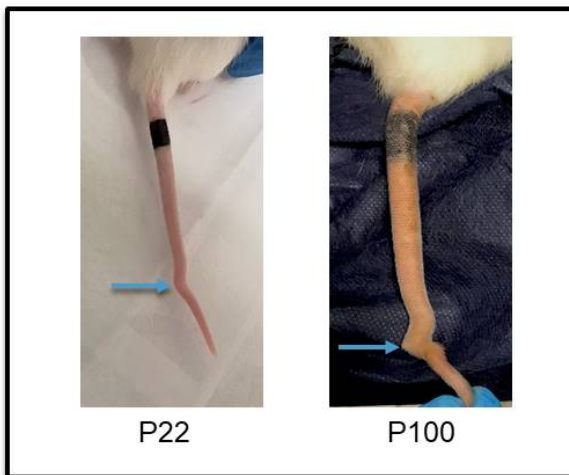
Kuyruk boyutları incelendiğinde, normalden kısa kuyruk görülmemiştir. Kuyruğun baş kısmında görülen kırılmalar kuyruktaki diğer bölgelere göre daha fazla görülmüştür (Şekil 5B).



Şekil 5:

Gözlemlenen kuyruk malformasyonlarının ciddiyet ve lokasyona göre değerlendirilmesi. A) Kuyruk malformasyonlarının annelere göre ciddiyet katsayıları. 3 numaralı annenin yavruları, 1 numaralı annenin yavrularına göre daha ciddi kuyruk malformasyonlarına sahiptir ($p < 0.05$). B) Kuyruk malformasyonlarının annelere göre lokasyonları.

Hayvanlar yetişkinliğe ulaştıklarında tekrar incelenen kuyruklarda düzelme görülmemiştir. Bazı hayvanların kuyrukları gelişmeyle birlikte kötüye gitmiştir. Şekil 6'da da belirtildiği gibi P22'de değerlendirildiğinde ciddiyet skoru 1 olan sıçan P100'de değerlendirildiğinde ciddiyet skoru 3'e çıkmıştır (Şekil 6).



Şekil 6:

VPA'e maruz kalmış sıçanda görülen kuyruk malformasyonunun zaman içinde değişimi.

Tartışma

Otizm spektrum halinde farklı çeşit ve ciddiyetlerde davranışsal ve fiziksel semptomlara sahip bir bozukluktur. 4:1 oranıyla erkeklerde daha sık görülürken, otizmlili hayvan modellerinde davranış testleri incelendiğinde her ne kadar bu oranın korunduğunu bildiren çalışmalar varsa da cinsiyetler açısından fark görülmediğini bildiren çalışmalar da mevcuttur^{12;28;29}. Saft ve diğerleri (2014) VPA'in malformasyonlar üzerine etkisini araştırmak için yaptıkları çalışmada 25 sıçanda gördükleri kuyruk malformasyonunun 16 erkek, 9 dişide olduğunu raporlamıştır²⁶. Ruhela ve diğerleri (2017) ise gözlemledikleri kuyruk, diş ve genital malformasyonların hepsinin erkek sıçanlarda daha çok görüldüğünü raporlamıştır²⁵. Kuyruk malformasyonları açısından değerlendirildiğinde çalışmamızda VPA'e maruz kalmış erkek sıçanlarda diş sıçanlara göre daha fazla görülmesine rağmen oranlar arasındaki bu fark istatistiksel olarak anlamlı bulunmamıştır. Otizmin spektrum bozukluğu olması ve tanısı için birçok kriter ihtiyacı duyması nedeniyle oluşturduğumuz modelde cinsiyet farkının belirginleşebilmesi için ek çalışmalar gerektiği düşünülmektedir.

VPA kullanılarak oluşturulan kemirgen otizm modellerinde iskelet sisteminde çeşitli malformasyonlar görüldüğü bildirilmektedir^{30;31}. Servikal ve lomber kaburgalarda deformasyonlar, ekstra servikal omurga oluşumu, torasik omurgalarda kaynama gibi malformasyonlar VPA'e maruz kalmış sıçanlarda görülebilen iskelet malformasyonlarından birkaçıdır³⁰. VPA'e maruz bırakılan C57BL/6 farelerinde embriyonik uzuvlarda azalmış hücre içi pH post aksal elektrodaktili oluşumuna neden olduğu bildirilmiştir³². Paradis ve Hales (2012) VPA'in uzuv gelişimi üzerinde genetik engelleme yaptığını öne sürmüştür. Histon deasetilaz mekanizmasında inhibitör etkiye sahip olmayan ve VPA'in amid türevi olan valpromid kullanılarak yaptıkları çalışmalarında, hayvanların uzuv gelişimlerinin etkilenmediğini göstermişlerdir³¹. Ruhela ve diğerleri (2017) malformasyonları inceledikleri çalışmalarında 2 yavruda pati malformasyonu gözlemlediklerini raporlamıştır²⁵. Yine aynı grup çalışmalarında 1 erkek sıçanda arka ayak motor kuvvet kaybı gördüklerini raporlamıştır. Paradis ve Hales'in (2012) bulguları bu durumun VPA'in epigenetik mekanizmalar üzerinden uzuvlarda kırık ve kemik dokuları oluşumunu etkilemesi nedeniyle gerçekleşmiş olabileceğini düşündürmektedir³¹. Çalışmamızda embriyonik dönemde VPA'e maruz kalan sıçanlardan birinde gözlemlediğimiz arka ayak duruş deformitesi ve motor kuvvet kaybı Paradis ve Hales (2012)'in önerdiği gibi VPA'in uzuv gelişimi üzerindeki etkisinden dolayı gözlemlenmiş olabileceği gibi, enjeksiyon sırasında ilacın eşit dağılmaması ya da enjektörün embriyoya verdiği zarardan kaynaklanabileceğini de düşündürmektedir. Çalışmamızda VPA'e maruz kalmış 48 hayvanın

VPA ile İndüklenmiş Otizm Modelinde Malformasyonlar

8'inin patilerinde farklı boyutlarda parmak benzeri oluşumlar görülmüştür. Bildirdiğimiz kuyruk deformiteleri, parmak benzeri oluşumlar ve arka ayakta görülen duruş deformitesi prenatal VPA maruziyeti sonrası görülmesi muhtemel iskelet malformasyonlarına örnek olarak verilebilir.

Görülen iskelet sistemi malformasyonları arasında yüksek oranda görülen kuyruk deformasyonları kuyruk kısalması, kuyruğun çeşitli bölgelerinde oluşum kırılma ve bükülmeler olarak bildirilmektedir^{25;26}. Bunların arasında kuyruğun ortasında görülen basit kırılma en sık rastlanılan kırılma çeşididir²⁶. Çalışmamızda bildirdiğimiz malformasyonlarda en sık görülen malformasyon olan kuyruk deformiteleri arasında normalden kısa kuyruk görülmemiştir. Kırılmalar arasında en çok kuyruğun başında kırılma görülmüştür. Literatürden farklı olarak kuyruklardaki kırılmalar ciddiye açısından da değerlendirilmiştir^{25;26}. Kırılma açısından görülen farklılıklar VPA'in teratojenik etkisine karşı bireysel farklılıklardan kaynaklı olabileceği düşünülmektedir. Kuyruğun baş, orta ve sonunda görülen çeşitli ciddiyetlerdeki kuyruk kırılmalarına neden olan farklılıklar ek çalışmalarla incelenmelidir. Çalışmamızda gözlemlediğimiz farklı annelerin yavrularındaki farklı malformasyon türleri, ve kuyruk malformasyonlarında görülen farklı lokasyonlar embriyonik dönem etkisini düşündürücü niteliktedir. Sıçanlarda kuyruk notokordu 12-13. embriyonik gün arasında oluşur ve bu süre içinde maruz kalınacak teratojenik ajanın kuyruk oluşumunda deformasyonlara neden olduğu bildirilmektedir^{26;33}. Çalışmamızda tüm enjeksiyonlar E12.5'de yapılmıştır, ancak enjeksiyon öncesi 24 saat çiftleşmeye bırakılan hayvanlar için çiftleşme ve konsepsiyonun gerçekleştiği kesin zaman belirsizdir. 24 saatlik dilimin ilk saatleri ve son saatleri arasındaki geçen süre, yaklaşık 22 günlük gebelik süresine sahip olan sıçanlar için embriyonik dönemde fark oluşturabilecek önemli bir zaman dilimidir.

Çeşitli çalışmalar maruz kalınan VPA dozunun malformasyonun derecesiyle korelasyonu ve farklı embriyonik dönemlerdeki maruziyetin farklı iskeletsel deformasyonlara sebep olduğu bildirilmektedir^{30;34;35}. Menagola ve diğerleri (1996) artan VPA dozunun malformasyon frekansını artırdığını göstermişlerdir. Vorhees ve diğerleri (1987) doz çalışması yaptıkları araştırmalarında 400 mg/kg dozun 200 mg/kg dozuna göre malformasyon açısından daha etkin olduğunu, 600 mg/kg dozun ise diğer dozlara göre embriyonik letalite açısından en etkin doz olduğunu bildirmişlerdir. Çalışmamızda kullandığımız 400 mg/kg VPA dozu otizm benzeri semptomatik model oluşturulmasında ve VPA'in teratojenik etkilerinin gözlemlenmesinde yeterli bir dozdur^{27;35}.

VPA ile indüklenmiş otizm modelleri OSB'nin çeşitli seviyelerde farklı semptomlara sahip bir spektrum bozukluğu olduğu dikkate alınarak değerlendirilmelidir. Enjeksiyonlar tüm embriyoları aynı ve eşit şekilde

etkilemeyebilir. İlacın yarı ömrü ve dokular arası geçiş özellikleri değerlendirmeler sırasında dikkate alınmalıdır. Embriyonik dönemde VPA'e maruz kalmış hayvan modellerindeki spektral anomaliler OSB araştırmaları için ortak bir model üzerinde uzlaşmayı güçleştirmektedir.

Çalışmamızın sonuçları embriyonik dönemde maruz kalınan VPA'in OSB modeli oluşturmanın yanı sıra teratojenik etkileri olduğunu göstermektedir. Bu etkiler fiziksel malformasyonlar olarak karşımıza çıkmıştır. Fiziksel malformasyonların ve davranışsal bozuklukların ilişkisi detaylı bir şekilde incelenmeye muhtaçtır. Bu incelemeler sonrasında VPA'in farklı dozlarının etki derecesi malformasyonların belirteç olarak kullanılmasıyla anlaşılabilirliği düşünülmektedir. Bu bilgi otizm özelliklerine yatkın endofenotiplerin ayırt edilmesi ve klinik ve genetik araştırmalar için otizm alt gruplarının belirlenmesinde önem taşıyabilir. Görülen malformasyonlar VPA ile indüklenmiş otizm modellerinde semptomatik kriterlerin geçerliliğini artırmakta ve modelin spektrumunu genişletmektedir.

Teşekkür

Öncelikle Bursa Uludağ Üniversitesi, Tıp Fakültesi, Fizyoloji Anabilim Dalı Bölüm Başkanı Prof. Dr. Kasım Özlük'e üniversiteler arası ortak çalışmaya verdiği destekten ötürü teşekkürü borç biliriz. Çalışma boyunca yardımlarından dolayı Vet. Hekim Burcu Çevrel ve Lab Teknisyeni Emre Karaca'ya ve deneyler sırasındaki özverileri ve hayvanlarımıza karşı sevgilerinden dolayı Şeyma Teomete, Bilge Ünal, Ayşe Mert ve Sümeyye Şirin'e teşekkür ederiz.

Kaynaklar

1. American Psychiatry Association (2013) Diagnostic and Statistical Manual of Mental Disorders, DSM-5®, American Psychiatric Publishing, Arlington, VA.
2. Auyeung B, Baron-Cohen S, Ashwin E, Knickmeyer R, Taylor K, & Hackett G. Fetal testosterone and autistic traits. *British Journal of Psychology* 2009; 100(1), 1-22.
3. Kim YS, Leventhal BL, Koh YJ, Fombonne E, Laska E, Lim EC, Cheon KA, Kim SJ, et al. Prevalence of autism spectrum disorders in a total population sample. *American Journal of Psychiatry* 2011; 168(9): 904-12.
4. Volkmar FR ve Klin A. Issues in the classification of autism and related conditions. *Handbook of Autism and Pervasive Developmental Disorders* 2005; Volume 1, Third Edition, 5-41.
5. Nicolini C, Fahnestock M. The valproic acid-induced rodent model of autism. *Exp. Neurol.* 2017; 299:217-27
6. Lancaster K, Dietz DM, Moran TH, Pletnikov MV. Abnormal social behaviors in young and adult rats neonatally infected with borna disease virus. *Behav. Brain Res.* 2007; 176: 141-8.
7. Nakatani J, Tamada K, Hatanaka F, Ise S, Ohta H, Inoue K, Tomonaga S, Watanabe Y. et al. Abnormal behavior in a chromosome-engineered mouse model for human 15q11-13 duplication seen in autism. *Cell* 2009; 137(7): 1235-46.

8. Schneider T, Ziðłkowska B, Gieryk A, Tyminska A, Przewłocki R. Prenatal exposure to valproic acid disturbs the enkephalinergic system functioning, basal hedonic tone, and emotional responses in an animal model of autism. *Psychopharmacology* 2007; 193: 547- 55.
9. Wolterink G, Daenen LE, Dubbeldam S, Gerrits MA, van Rijn R, Kruse CG, Van Der Heijden AM, et al. Early amygdala damage in the rat as a model for neurodevelopmental psychopathological disorders. *European Neuropsychopharmacology* 2001; 11: 51-9.
10. Favre MR, Barkat TR, Mendola DL, Khazen G, Markram H, Markram K. General developmental health in the VPA-rat model of autism. *Frontiers in Behavioral Neuroscience* 2013; 7: 1-11.
11. Markram K, Rinaldi T, La Mendola D, Sandi C, Markram H. Abnormal fear conditioning and amygdala processing in an animal model of autism. *Neuropsychopharmacology* 2008; 33(4): 901-12.
12. Schneider T, Przewłocki R. Behavioral alterations in rats prenatally exposed to valproic acid: animal model of autism. *Neuropsychopharmacology* 2005; 30(1): 80-9.
13. Ornoy A. Valproic acid in pregnancy: how much are we endangering the embryo and fetus? *Reproductive Toxicology* 2009; 28(1): 1-10.
14. Dufour-Rainfray D, Vourc'h P, Tourlet S, Guilloteau D, Chalon S, Andres CR. Fetal exposure to teratogens: evidence of genes involved in autism. *Neuroscience & Biobehavioral Reviews* 2011; 35(5): 1254-65.
15. Kim KC, Choi CS, Kim JW, Han SH, Cheong JH, Ryu JH, Shin CY. MeCP2 modulates sex differences in the postsynaptic development of the valproate animal model of autism. *Mol Neurobiol.* 2014; 53(1): 40-56.
16. Miyazaki K, Narita N, Narita M. Maternal administration of thalidomide or valproic acid causes abnormal serotonergic neurons in the offspring: implication for pathogenesis of autism. *Int J Dev Neurosci.* 2005; 23: 287-97.
17. Kim JW, Seung H, Kwon KJ, Ko MJ, Lee EJ, Oh HA, et al. Subchronic treatment of donepezil rescues impaired social, hyperactive, and stereotypic behavior in valproic acid-induced animal model of autism. *PLoS One.* 2014; 9:e104927.
18. Schneider T, Turczak J, Przewłocki R. Environmental enrichment reverses behavioral alterations in rats prenatally exposed to valproic acid: issues for a therapeutic approach in autism. *Neuropsychopharmacology* 2006;31:36-46
19. Clayton-Smith J, Donnai D. Fetal valproate syndrome. *Journal of Medical Genetics* 1995; 32(9): 724-7.
20. Stadelmaier R, Nasri H, Deutsch CK, Bauman M, Hun A, Stodgell CJ, Adams J, Holmes LB. Exposure to Sodium Valproate during Pregnancy: Facial Features and Signs of Autism. *Birth Defects Research* 2017; 109(14): 1134-43.
21. Rice D, Barone Jr S. Critical periods of vulnerability for the developing nervous system: evidence from humans and animal models. *Environmental Health Perspectives* 2000; 108(suppl 3): 511-33.
22. Tomson T, Battino D, Bonizzoni E, Craig J, Lindhout D, Sabers A, et al. & EURAP Study Group. Dose-dependent risk of malformations with antiepileptic drugs: an analysis of data from the EURAP epilepsy and pregnancy registry. *The Lancet Neurology* 2011; 10(7): 609-17.
23. Weston J, Bromley R, Jackson CF, Adab N, Clayton-Smith J, Greenhalgh J, et al. Monotherapy treatment of epilepsy in pregnancy: congenital malformation outcomes in the child. *The Cochrane Library* 2016; 1-348.
24. Wegner C, Nau H. Alteration of embryonic folate metabolism by valproic acid during organogenesis: implications for mechanism of teratogenesis. *Neurology* 1992; 42(4 Suppl 5):17-24.
25. Ruhela RK, Sarma P, Soni S, Prakash A, Medhi B. Congenital malformation and autism spectrum disorder: Insight from a rat model of autism spectrum disorder. *Indian Journal of Pharmacology* 2017; 49(3): 243-9.
26. Saft P, Toledo-Cardenas R, Coria-Avila GA, Perez-Pouchoulen M, Brug B, Hernandez ME, Manzo J. Characterization of four types of tail abnormalities in rats treated prenatally with valproic acid. *Revista Eneurobiologia* 2014; 5(9): 070714.
27. Kim KC, Kim P, Go HS, Choi CS, Yang SI, Cheong JH, Shin CH, Ko KH. The critical period of valproate exposure to induce autistic symptoms in Sprague–Dawley rats. *Toxicology Letters* 2011; 201(2): 137-42.
28. Melancia F, Schiavi S, Servadio M, Cartocci V, Campolongo P, Palmery M, Pallottini V, Trezza V. Sex-specific autistic endophenotypes induced by prenatal exposure to valproic acid involve anandamide signalling. *British Journal of Pharmacology* 2018; 175(18): 3699-712.
29. Anshu K, Nair AK, Kumaresan UD, Kutty BM, Srinath S, Laxmi TR. Altered attentional processing in male and female rats in a prenatal valproic acid exposure model of autism spectrum disorder. *Autism Research*, 2017; 10(12), 1929-1944.
30. Menegola E, Broccia ML, Nau H, Prati M, Ricolfi R, Giavini E. Teratogenic effects of sodium valproate in mice and rats at midgestation and at term. *Teratogenesis, Carcinogenesis, and Mutagenesis* 1996; 16(2): 97-108.
31. Paradis FH, Hales BF. Exposure to valproic acid inhibits chondrogenesis and osteogenesis in mid-organogenesis mouse limbs. *Toxicological Sciences* 2012; 131(1): 234-41.
32. Scott Jr WJ, Schreiner CM, Nau H, Vorhees CV, Beliles RP, Colvin J, McCandless D. Valproate-induced limb malformations in mice associated with reduction of intracellular pH. *Reproductive Toxicology* 1997; 11(4): 483-93.
33. Gajovic S, Kostovic-Knezevic L, Svajger A. Origin of the notochord in the rat embryo tail. *Anat Embryol (Berl)* 1989;179:305-10.
34. Menegola E, Broccia ML, Prati M, Giavini E. Stage-dependent skeletal malformations induced by valproic acid in rat. *International Journal of Developmental Biology* 2003; 42(1), 99-102.
35. Vorhees CV. Behavioral teratogenicity of valproic acid: selective effects on behavior after prenatal exposure to rats. *Psychopharmacology (Berl.)* 1987; 92, 173-9.