

OLGU BİLDİRGELERİ

## Arteria Obturatoria'nın Nadir Çıkışlı ve Unilateral Varyasyonu: Bir Kadavra Çalışması

Dündar KAÇAR, Çağatay BARUT

Zonguldak Karaelmas Üniversitesi Tıp Fakültesi, Anatomi Anabilim Dalı, Zonguldak.

### ÖZET

Arteria obturatoria, arteria iliaca interna'nın ön veya iç yüzünden ayrılır. Pelvis'in yan duvarında öne ve aşağı doğru uzanarak canalis obturatorius'a girer. Formalin ile fikse edilmiş beyaz, erişkin bir kadın kadavrada pelvis bölgesi iç yüzünün diseksiyonu sırasında sol taraf arteria iliaca interna'nın dalları arasında arteria obturatoria'nın bulunmadığını tespit ettik. Canalis obturatorius bölgesi dikkatlice incelendiğinde yukarı kısımdan aşağı, kanala doğru giden ve digital kumpas ölçüm değeri 3.79 mm çaplı bir arter gözlemledik. Bu tespit ettiğimiz damarın ligamentum inguinale hizasının hemen üst kısmında arteria iliaca externa'ya ait olan 14.24 mm uzunluğunda, 4.17 mm çapında bir kütükten ayrılan arteria obturatoria olduğunu belirledik. Bu arteria obturatoria'nın nadir görülen bir varyasyondur.

Klinik açıdan bu tip varyasyonlar bu sahanın tanısal amaçlı anjiyografik uygulamaları ve tedavi edici cerrahi operasyonlarında hayati önem taşır. Ayrıca bu tip varyasyonların bilinmesi ilgili sahanın operasyonlarında beklenmedik cerrahi komplikasyonları da en aza indirmesi açısından da önemlidir.

**Anahtar Kelimeler:** Arteria iliaca externa. Arteria obturatoria. Varyasyon. Kadavra.

### A Rare Unilateral Origin Variation of Obturator Artery: A Cadaver Study

### ABSTRACT

Obturator artery which originates from internal iliac artery lies on the lateral wall of pelvis anteriorly and inferiorly before entering obturator canal. During dissection of pelvic cavity of a female adult Caucasian cadaver it was determined that internal iliac artery did not give branch to obturator artery on the left. During the evaluation of obturator canal an artery with a diameter of 3.79 mm was observed superior to the entrance of the canal. This artery originated from a trunk. The length of the trunk was 14.24 mm and its diameter was 4.17 mm. This trunk originated from the external iliac artery just above the inguinal ligament. This artery is encountered to be the obturator artery. Such a variation is suggested to be a rare variation regarding with obturator artery.

To be aware of such variations is of vital importance during diagnostic angiographic interventions and surgeries related with inguinal region.

**Key Words:** External iliac artery. Obturator artery. Variation. Cadaver.

Pelvis iskeleti sağ ve sol os coxae, os sacrum ve os coccygis tarafından oluşturulur. Boşluğu cavitas pelvis olarak adlandırılır ve linea terminalis tarafından pelvis major ve pelvis minor kısımlarına ayrılır. Pelvis minor içerisinde bulunan canalis obturatorius 3 yapıyı barındırır: Nervus obturatorius, vena obturatoria ve arteria obturatoria<sup>1</sup>.

Arteria obturatoria %60-70 oranında arteria iliaca interna'nın ön veya iç yüzünden ayrılır<sup>1</sup>. Pelvis'in yan duvarında öne ve aşağı doğru uzanarak canalis obturatorius'a girer. Bu kanaldan çıktıktan sonra uyluğun ön-iç tarafında ramus anterior ve ramus

posterior dallarına ayrılır<sup>1</sup>. Ramus pubicus, pelvis içinde verdiği en önemli dalıdır. Canalis obturatorius'a girmeden hemen önce ayrılır. Pubis'in iç yüzünde yukarı çıkarken karşı tarafın aynı dalı ve arteria epigastrica inferior'un aynı isimli bir dalı ile anastomoz yapar. Bu anastomoz corona mortis (=ölüm anastomozu) olarak bilinir ve fitik ameliyatlarında önem arz eder<sup>1</sup>.

Arteria iliaca interna'nın dalı olan arteria obturatoria'nın, arteria iliaca externa'dan ayrılma olasılığı ise yapılan çalışmalarda %1.1 ile %3 arasında değişmektedir<sup>1,2</sup>. Bu çalışmalarda arteria obturatoria arteria iliaca externa'dan direkt olarak ayrılmaktadır. Bizim çalışmamızda ise önce kalın bir kütük arteria iliaca externa'dan çıkmakta sonrasında arteria obturatoria bu kütükten ayrılmaktadır.

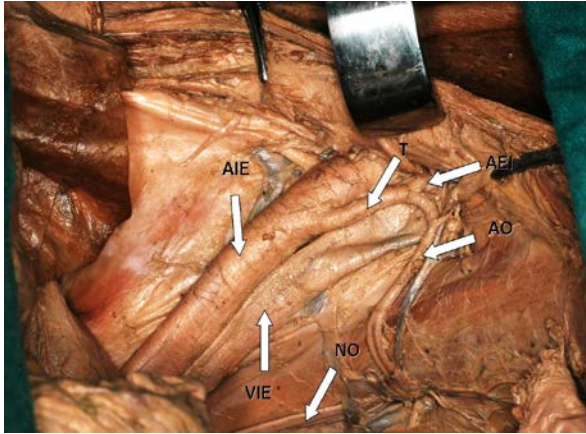
Geliş Tarihi: 09.01.2012  
Kabul Tarihi: 14.02.2012

Dr. Dündar Kaçar  
Zonguldak Karaelmas Üniversitesi Tıp Fakültesi,  
Anatomi Anabilim Dalı,  
Zonguldak.  
Tel: 0372 261 32 07  
e-posta: dunkac@mynet.com

### Olgu

Formalin ile fikse edilmiş beyaz erişkin bir kadın kadavranın rutin diseksiyonu sırasında sol taraf pelvis minor iç yüzünde lateralde 8.69 mm çaplı arteria

iliaca externa ile birlikte uzanan, medialde 6.17 mm çaplı vena iliaca externa'yı gözlemledik (Şekil 1). Ölçümleri dijital kumpas kullanarak gerçekleştirdik. Arteria iliaca interna ve dallarını incelediğimizde ise arteria obturatoria'nın bulunmadığını tespit ettik. Canalis obturatorius bölgesini dikkatlice araştırdığımızda yukarı kısımdan aşağıya, canalis obturatorius'a doğru giden ve kanala giren 3.79 mm çaplı, toplam uzunluğu 35.19 mm olan bir arter gözlemledik. Bu varyasyonel arterin uzunluğunu belirlemede a. epigastrica inferior'dan çıkış noktasını ve canalis obturatorius'a giriş noktasını kullandık. Bu tesbit ettiğimiz damarın arteria iliaca externa'nın lateral kenarından ayrılan arteria circumflexa ilium profunda'nın çıkış yerinin 5.53 mm yukarisından arteria iliaca externa'nın medial kenarından ayrılan 14.24 mm uzunluğunda, 4.17 mm çapında bir kütükten ayrılan ve ramus pubicus dalı bulunmayan arteria obturatoria olduğunu belirledik (Şekil 1). Bu kütüğün devamı şeklinde olan diğer dalının ise 2.66 mm çaplı arteria epigastrica inferior olduğunu tespit ettik. Arteria obturatoria ana kütükten ayrıldıktan sonra sağ arka yöne doğru bir kavis çizmekte ve bu kavisin sonuna doğru, başlangıç yerine 6.17 mm uzaklıkta 0.88 mm çapında ön tarafa doğru giden bir dal vermektedir. Sahanın ayrıntılı diseksiyonunda bu damarın karın kaslarının derininde dağılarak sonlanan bir kas dalı olduğu belirlenmiştir.



Şekil 1.

*Arteria obturatoria'nın arteria iliaca externa'dan bir kütük vasıtası ile ayrılması.*

*AIE: Arteria iliaca externa, VIE: Vena iliaca externa, T:Trunkus, AEI: Arteria epigastrica inferior, AO: Arteria obturatoria, NO: Nervus obturatorius, ACIP: Arteria circumflexa ilium profunda M: Kas dalı.*

## Tartışma

Günümüzden 60 yıl önceki yayınlarda da, bugünkü güncel makalelerde de arteria obturatoria'yı görmek

mümkündür. O yıllarda arterin sadece anatomik varyasyonu üzerinde durulurken günümüzde ise bu varyasyon bildirimleri, klinik etkileri ile ortaya konulmaya çalışılmaktadır<sup>3,4</sup>.

Sanuda ve ark<sup>5</sup>'lerinin 1993 yılında bildirdikleri çalışmalarındaki varyasyon bizim çalışmamıza çok benzerlik göstermekte fakat onların varyasyonel damarlarında ramus pubicus ve arteria iliolumbalis kökenli arteria obturatoria accesoria'da bulunmaktadır. Bizim çalışmamızda bu 2 arter bulunmamaktadır. Çalışmalarında arteria iliaca externa'dan çıkan kütüğü; 'anormal kütük' olarak adlandırmışlar ve arteria obturatoria'nın bu çıkışını 'nadir' olarak nitelendirmişlerdir. Fakat damarlarda çap ve uzunluk açısından çalışmamız sonuçlarıyla kıyaslayabileceğimiz bir ölçüm yapmamışlardır. Uz ve ark<sup>6</sup>'larının 7 kadavra üzerinden inceledikleri 14 adet arteria obturatoria'nın 12 tanesinin arteria iliaca interna'dan orjin aldığını ve bunların 2.33 mm ile 3.08 mm çap aralığında olduğunu tespit etmişlerdir. Biz ise 3.79 mm bir çap ölçümü belirledik. Bu çap fazlalığı arterin normal olarak çıkış yaparak sonrasında ramus pubicus dalını vermesi yerine varyasyonel çıkışında bu dalın bulunmaması ile açıklanabilir. Çünkü arter ramus pubicus'un bulunması gereken yol üzerinde yer almaktadır.

Os pubis kırıklarında arteria obturatoria yaralandığı takdirde ciddi kanamalara yol açabilmektedir<sup>7</sup>. Bu yol üzerinde bulunan ve kalın bir kütükten ayrılan bu arterin travma sonucunda kesilmesi farklı şiddet ve karakterde kanamalar oluşturabilmesi açısından da önemlidir. Arteria obturatoria'nın bir kütük vasıtası ile arteria epigastrica inferior ile bu şekildeki direkt anastomozu arteria epigastrica inferior açısından da önemlidir. Çünkü bu artere ait komplikasyonlar arteria obturatoria ile beklenmedik çok farklı bir anatomik lokalizasyonda meydana gelip erken tanı açısından sıkıntılara sebebiyet verebilir<sup>8</sup>. Yine aynı şekilde tanı amaçlı arteria femoralis uygulamalarında gerek uygulanan kateter gerekse verilebilecek radyopak bir madde arteria femoralis sonrasında bu varyasyonel arterden geçmek suretiyle klinisyeni yanıltabilir.

Sonuç olarak sunulan bu olgu ile bu tür varyasyonların önemli olduğu ve klinik etkileri açısından akılda tutulma gerekliliği vurgulanmaktadır.

## Kaynaklar

1. Arıncı K, Elhan A. Anatomi. Cilt 1-2. 4.Baskı. Ankara: Güneş Kitabevi;2006.
2. Kumar D, Rath G. Anomalous origin of obturator artery from the internal iliac artery. Int J Morphol 2007;25:639-41.
3. Bateau H. Unusual case of variation of obturator artery. J Sci Med Lille 1951;69:450-3.
4. Jusoh AR, Abd Rahman N, Abd Latiff A, Othman F, Das S, Abd Ghafar N, Haji Suhaimi F, Hussan F, Maatooq Sulaiman I. The anomalous origin and branches of the obturator artery with its clinical implications. Rom J Morphol Embryol 2010;51:163-6.

## Arteria Obturatoria

5. Sanudo JR, Roig M, Rodriguez A, Ferreira B, Domenech JM. Rare origin of the obturator, inferior epigastric and medial circumflex femoral arteries from a common trunk. *J Anat* 1993;183:161-3.
6. Uz A, Bozkurt MC, Erkuran Ç, Tekdemir İ. A. obturatoria'nın çıkış yeri varyasyonları: a. obturatoria accessoria. *A.Ü. Tıp Fakültesi Mecmuası* 2000;53:83-6.
7. Grainger MF, Porter KM. Life threatening haemorrhage from obturator vessel tear as a result of pubic ramus fracture. *Injury* 2003; 34:543-4.
8. Loffroy R, Yeguiayan JM, Guiu B, Cercueil JP, Krause D. Stable fracture of the pubic rami: a rare cause of life-threatening bleeding from the inferior epigastric artery managed with transcatheter embolization. *CJEM* 2008;10:392-5.

