

OLGU BİLDİRİMİ

## Çökme Kırığının Neden Olduğu Sagittal Sinüs Oklüzyonu: Olgu Sunumu

Sani SARIGÜL, M. Özgür TAŞKAPILIOĞLU, Ahmet BEKAR

Uludağ Üniversitesi Tıp Fakültesi, Nöroşirürji Anabilim Dalı, Bursa.

### ÖZET

Majör venöz sinüsler üzerindeki kırıkların tedavi şeması tartışmalıdır. Başına taş düşmesi sonrası başvurduğu başka bir merkezde superior sagittal sinüs üzerinde açık çökme kırığı saptanan ve ciltteki kesisi sütüre edilen olgu, dört gün sonra alt ekstremitelerde güçsüzlük ve artan baş ağrısı şikayetiyle merkezimize başvurdu. Kranial bilgisayarlı tomografisinde çökme fraktürü ve manyetik rezonans anjiyografide superior sagittal sinüs oklüzyonu tespit edilen olgu opere edildi. Majör venöz sinüsler üzerindeki çökme kırıkları, intrakraniyal hipertansiyon ve nörolojik bulgular varlığında cerrahi olarak dekompresyon edilmelidir.

**Anahtar Kelimeler:** Çökme kırığı. İntrakraniyal hipertansiyon. Manyetik rezonans anjiyografi. Venöz sinüs.

**Superior Sagittal Sinus Occlusion Due To Depressed Skull Fracture: Case Report**

### ABSTRACT

Management of depressed skull fracture overlying major venous sinuses is still under debate. A patient was diagnosed to have open depressed fracture over superior sagittal sinus following his admission to another hospital after a stone had struck him in the head. Four days after the scalp was sutured, he was admitted to our hospital with the complaint of lower extremity weakness and progressively worsening headache. After demonstration of the depressed fracture and the occlusion in the superior sagittal sinus by cranial computerized tomography and magnetic resonance imaging respectively, he was operated on. It is pointed out that surgical decompression is needed in the depressed skull fracture overlying major venous sinuses if intracranial hypertension and neurological symptoms accompany.

**Key Words:** Depressed skull fracture. Intracranial hypertension. Magnetic resonance angiography. Venous sinus.

Kapalı çökme kırıkları genellikle konservatif olarak, açık çökme kırıkları ise enfeksiyon riskini ortadan kaldırmak için cerrahi olarak tedavi edilirler<sup>1,2</sup>. Benzer şekilde majör venöz sinüsler üzerindeki çökme kırıkları olası cerrahi komplikasyonlardan kaçınmak için yara yeri debridmanı, irrigasyon ve kemik parçalar kaldırılmaksızın cildin kapatılması şeklinde konservatif olarak tedavi edilmektedir<sup>2</sup>. Klinik ve radyolojik olarak venöz sinüs oklüzyonu ve intrakraniyal hipertansiyon bulgularının ortaya çıkması durumunda, cerrahi dekompresyon endike hale gelmektedir<sup>3</sup>. Kliniğimize süperior sagittal sinüs (SSS) üzerindeki çökme kırığına bağlı artan baş ağrısı ve paraparezi şikayetiyle başvuran ve cerrahi olarak tedavi edilen bir olgu takdim edilmiştir.

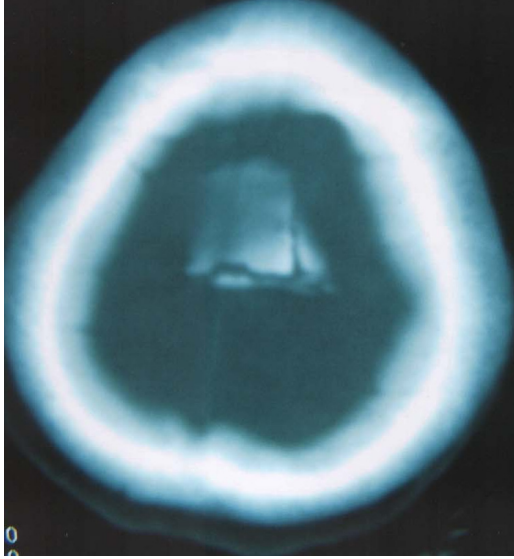
### Olgu Sunumu

Otuz yedi yaşında bayan hasta, dört gün önce başına yüksekte taş düşmesi sonrası geçici şuur kaybı gelişmesi üzerine başvurduğu hastanede vertekste 1 cm'lik skalp kesisi ve kranial bilgisayarlı tomografi (BT)'de orta hatta SSS lokalizasyonunda çökme fraktürü saptanmış ve hasta skalp kesisi sütüre edilerek konservatif olarak izlenmiş. Dört gün sonra sağ bacakta hakim paraparezi ve artan baş ağrıları nedeniyle hastanemize sevk edilmiş. Muayenesinde; sağ alt ekstremitesinde 1/5, sol alt ekstremitesinde 4/5 kas gücünde paraparezi ve sağ alt ekstremitesinde hipoestezi saptanan hasta, ileri tetkik ve tedavi amacıyla kliniğimize yatırıldı. BT'de orta hatta verteks üzerinde 3x3 cm büyüklüğünde, iki tabula boyu çökme kırığı (Şekil 1a), manyetik rezonans anjiyografi (MRA)'sinde SSS'nin kemik fragman tarafından oblitere edildiği izlendi (Şekil 1b). Operasyona alınarak SSS üzerindeki çökmüş kemik fragman kaldırıldı, kemikle birlikte içeriye girmiş olan saçlar temizlendi. Operasyonda SSS'den ciddi bir kanama olmadı, mevcut kanamalar cerrahi ile durduruldu. Hastanın operasyon sonrası çekilen kontrol kranial MRA'sında SSS'de akımın normale döndüğü izlendi

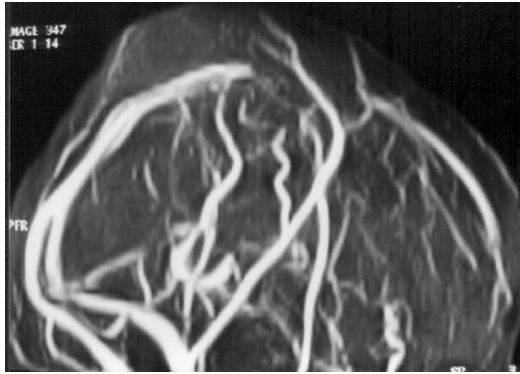
Geliş Tarihi: 05.07.2004  
Kabul Tarihi: 16.07.2004

Dr. Ahmet BEKAR  
Uludağ Üniversitesi Tıp Fakültesi,  
Nöroşirürji Anabilim Dalı,  
16059 Görükle, Bursa  
e-mail: abekar@uludag.edu.tr

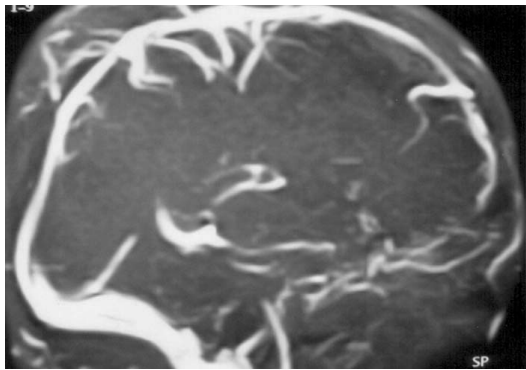
(Şekil 2). Operasyon sonrası başağrıları geçti ve 1. günde paraparezisinde belirgin düzelme gözlemlendi. Sağ alt ekstremitede monoparezi (3/5 kas gücü) ile taburcu edilen hastanın altıncı ayda yapılan poliklinik kontrolünde nörolojik defisiti yoktu.



Şekil 1a:  
Kraniyal tomografide kemik pencerede superior sagittal sinüs 1/3 orta lokalizasyonuna uyumlu bölgede kemik fragmanlar izlenmektedir.



Şekil 1b:  
Venöz MR anjiyografide superior sagittal sinüs üzerinde kemik fragman lokalizasyonunda obliterasyon izlenmektedir.



Şekil 2:  
Postoperatif venöz MR anjiyografide superior sagittal sinüsde akımın yeniden sağlandığı izlenmektedir.

## Tartışma

Kafa travması hasta serilerinde çökme kırıklarına bağlı major venöz sinüslerin etkilenme oranı % 11 olarak bildirilmiştir<sup>2</sup>. Hastalar kırık nedeniyle venöz sinüs daralır ve normal akım sağlanamaz ise, akut veya kronik dönemde baş ağrısı, kusma, görme kaybı gibi intrakraniyal basınç artması kliniği bulguları ile başvurabilirler<sup>2,3</sup>. Çökme kırığının kraniyografideki tipik görüntüsü lüsent bir kırık hattı yerine sklerotik bir dansitedir ve tanıyı koymada en kesin ve ucuz yöntemdir<sup>4</sup>. Ancak intrakraniyal basınç artması kliniği ile gelen hastalarda serebral anjiyografi ve intrakraniyal basınç ölçümü yapılması tedavide esas yönlendirici tetkiklerdir<sup>2,5</sup>.

Plesis ve Van der Brink, SSS'de obstrüksiyon yapan çökme kırıklı farklı iki hastada patolojiyi venöz faz anjiyo ile saptarken, Steinbok post travmatik 4. günde papil ödem gelişmesi ile intrakraniyal basınç artımı saptanan bir olgudan bahsetmektedir<sup>1,2,6</sup>. Caudill ve French bildirdikleri hastada total sagittal sinüs obstrüksiyonunu venöz sintigrafi ile görüntülemişlerdir<sup>7</sup>. Uzan ve ark ise, olgularında venöz MR anjiyografi ile intrakraniyal basınç bulgularını tesbit etmişlerdir<sup>3</sup>. Bizim olgumuzda intrakraniyal basınç ölçülmemiş olmasına rağmen, giderek artan başağrıları ile başvuran hastanın ağrıların, operasyondan sonra geçmiş olması intrakraniyal hipertansiyon lehine yorumlanmıştır.

Genel olarak kafa travması tedavi şemalarına bakıldığında; kapalı çökme kırıklarında, çökme 1 tabula boyundan az olduğunda konservatif tedavi yöntemleri tercih edilmektedir. Açık çökme kırıklarında ise önerilen acil cerrahi girişim ile yara debridmanı, deprese kemik parçalarının kaldırılması ve duranın kapatılmasıdır<sup>2,5</sup>. Çökme kırıkları için genel cerrahi endikasyonlar, sepsisin önlenmesi, kozmetik defektin düzeltilmesi, yer kaplayıcı lezyon etkisi yapan kemik fragmanların çıkarılması ve dural laserasyonun tamiridir. Ancak major venöz sinüsler üzerindeki çökme kırıklarında olası komplikasyonlar göz önünde bulundurularak klinik bulgu vermeyen olgularda konservatif yaklaşım tercih edilmektedir<sup>1,5</sup>.

Süperior sagittal sinüsün distal kısımlarında içinden geçen kan hacmi daha çok artmaktadır. Bu nedenle SSS'nin orta veya arka 2/3'lük kısmındaki çökme kırıkları venöz kan akımını engellemesi nedeniyle, benign intrakraniyal hipertansiyon oluşturma şansı yüksektir<sup>2</sup>. Bu bölgenin yaralanmalarında mortalite % 24'e kadar yükselmektedir<sup>5</sup>. Bizim olgumuzdaki çökmede SSS'ün 2/3 arka bölümündedir.

Van der Brink, çökme kırığı nedeniyle venöz sinüste obstrüksiyon sonrası intrakraniyal hipertansiyon bulgularıyla gelen hastalarda tekrarlayıcı LP'ler ile konservatif izlem önermiştir. Venöz oklüzyonun uzun süre devam etmesi halinde kollateral sirkülasyonun

## Çökme Kırığı Nedenli Sagittal Sinüs Oklüzyonu

venöz drenajı tamamen kompanse edebileceğini savunmuştur. Israrlı intrakraniyal hipertansiyon varlığında yapılan LP'ler yetersiz kalırsa lumboperitoneal şant takılmasını önermiştir<sup>1</sup>. Uzan ve ark, eksternal kompresyon ile akımda azalma tesbit edilen ve klinik bulgu veren hastalarda, cerrahi dekompresyonu ilk tedavi seçeneği olarak tavsiye etmiştir<sup>3</sup>.

İlk başvurduğu hastanede açık çökme kırığı üzerindeki cilt kesisi sütüre edilerek takip edilen ve sonrasında artan baş ağrıları ve nörolojik defisiti olan olgumuzda SSS'nin açık ve intakt olup olmadığını hızlı bir şekilde tetkik ettik. SSS'de tam oklüzyon görülmesi üzerine hastanın semptomlarının intrakraniyal basınç artmasına bağlı olabileceğini düşündük ve çökme kırığına ait fragmanları SSS'nin üzerinden acil olarak kaldırdık. Cerrahi sonrası hastanın baş ağrısı yakınmalarının süratle geçmiş olması bu fikrimizi doğruladı.

Travma sonrası majör venöz sinüs üzerinde (özellikle SSS orta ve arka bölümde) çökme kırığı saptanan hastalarda, baş ağrısı başta olmak üzere intrakraniyal hipertansiyon bulgularının ortaya çıkabileceği akılda bulundurulmalı, radyolojik olarak SSS obstrüksiyonu saptanması durumunda da cerrahi dekompresyon yapılmalıdır.

---

## Kaynaklar

1. Van den Brink WA, Pieterman H, Avezaat CJJ. Sagittal sinus occlusion, caused by an overlying depressed cranial fracture,

presenting with late signs and symptoms of intracranial hypertension: Case report. *Neurosurgery* 1996; 38:1044-6.

2. Du Plessis JJ. Depressed skull fracture involving the superior sagittal sinus as a cause of persistent raised intracranial pressure: A case report. *J Trauma* 1993; 34:290-2.
3. Uzan M, Çıplak N, Dashtı SGR, Bozkus H, Erdinçler P, Akman C. Depressed skull fracture overlying the superior sagittal sinus as a cause of benign intracranial hypertension. *J Neurosurg* 1998; 88:598-600.
4. Reilly HF, Erbeni A, Sachs E, Dyke JR. Penetration of the sagittal sinus by a depressed skull fracture. *JAMA* 1967; 202: 281-2.
5. Prabhu SS, Zauner A, Bullock MRR. Surgical management of traumatic brain injury. In: Winn HR (ed). *Youmans Neurological Surgery*. 5th edition. Pennsylvania: Saunders; 2004. 5145-80.
6. Steinbok P, Flodmark O, Martens D, Germann ET. Management of simple depressed skull fractures in children. *J Neurosurg* 1987; 66:506-10.
7. Caudill CM, French LA. Increased intracranial pressure following compression of the superior sagittal sinus. *Neurology* 1953; 3: 231-3.