

ORJİNAL YAZI

Sol Ventrikül Anevrizması Saptanan Olgularda Koroner Anjiyografik Bulgular ve Kollateral Dolaşımın Değerlendirilmesi

Kani GEMİCİ, Aysel AYDIN KADERLİ, Bülent ÖZDEMİR,
İbrahim BARAN, Sümeyye GÜLLÜLÜ, Dilek YEŞİLBURSA,
O. Akın SERDAR, Ali AYDINLAR, A. Rıza KAZAZOĞLU,
Ethem KUMBAY, Jale CORDAN

Uludağ Üniversitesi Tıp Fakültesi Kardiyoloji Anabilim Dalı, Bursa.

ÖZET

Sol ventrikül anevrizması (SVA), akut miyokard infarktüsü (Mİ) sonrası mortalite için, ejeksiyon fraksiyonundan bağımsız bir risk faktörüdür. Çalışmanın amacı, kateter laboratuvarında SVA saptanan olgularda, koroner arter hastalığının yaygınlığı ve kollateral dolaşımını değerlendirmektir.

Çalışmaya, koroner anjiyografi uygulanarak SVA saptanan 802 olgu alındı. Olgular, SVA yerleşimi, tutulan damar sayısı, koroner arter hastalığının ağırlığı, kollateral dolaşım (Rentrop grade 0, 1, 2 grup I, grade 3 grup II) değerlendirilerek sınıflandırıldı. Anevrizma olgularının % 63'ünde apikal, anterolateral ve septal bölgede, % 37'sinde ise posterobazal, inferior ve lateral bölgede yerleşmişti. Olguların % 50'sinde tek damar, % 32'sinde iki damar, % 18'inde üç damar hastalığı mevcuttu. Sol ön inen arter lezyonlarının % 46'sı tam tıkalı, kollateral akım açısından % 68'i grup I'deydi. Sirkumfleks lezyonlarının % 33'ü tam tıkalı, % 66'sı grup I'de, sağ koroner arter lezyonlarının % 47'si tam tıkalı, % 60'ı grup I'deydi. Tam tıkalı lezyonlarda kollateral dolaşım yetersiz olarak değerlendirildi (p<0.05).

Sonuç olarak tek damar tutulumu ve yetersiz kollateral dolaşımın sadece anterior değil, tüm bölgelerde yerleşen anevrizmalarla ilişkili olduğu söylenebilir.

Anahtar Kelimeler: Sol ventrikül anevrizması. Koroner anjiyografi. Kollateral dolaşım.

The Assessment of Coronary Angiographic Results and Collateral Circulation in Patients with Left Ventricular Aneurysm

ABSTRACT

Left ventricular aneurysm is a independent risk factor for mortality rate after acute myocardial infarction. The aim of our study was to evaluate the severity of coronary disease and collateral circulation in a large group of patients with left ventricular aneurysm.

To our study 802 cases that were found to have LV aneurysm during cardiac catheterization were enrolled. The localization of aneurysms, number of vessels with significant stenosis, the burden of coronary artery disease and collateral circulation (Rentrop grade 0, 1, 2: group I and grade 3: group II) were evaluated and the cases were grouped accordingly. The aneurysms were located in apical, anterolateral, septal region in 63% of the cases, while they were located in posterobasal, inferior and lateral regions in 37% of them. Among cases 50% had one, 32% had two and 18% had three vessel diseases. Of the LAD lesions 46% were totally occluded and 68% of these totally occluded lesions were included in group I (in terms of the collateral circulation). 32% of the circumflex lesions were totally occluded and 66% of them were included in group I. Right coronary lesions were totally occluded in 47% and 60% of them were in group I. The collateral circulation was insufficient in totally occluded lesions (p<0.05).

As a result, single vessel involvement and insufficient collateral circulation are not only associated with anterior region but also with these in other locations.

Key Words: Left ventricular aneurysm. Coronary angiography. Collateral circulation.

Geliş Tarihi: 19.11.2003
Kabul Tarihi: 10.05.2004

Doç. Dr. Kani GEMİCİ
Uludağ Üniversitesi Tıp Fakültesi
Kardiyoloji Anabilim Dalı
16059 Görükle/BURSA
Tel: 0 224 4428819
Faks: 0 224 4428187

Ventriküler anevrizma terimi genellikle sol ventrikül duvarından geniş bir boyunla ayrılan diskinetik alan için kullanılmaktadır. Sıklıkla akut miyokard infarktüsü (Mİ) sonrası gelişen önemli bir komplikasyondur, prevalansı iyi tanımlanmamakla birlikte transmural Mİ sonrası anjiyografik olarak % 7.6 oranında bildirilmiştir¹. Sol ventrikül anevrizmalarının (SVA) % 80'den fazlası anterolateral ve apikal segmentlerde bulunur ve sıklıkla sol ön inen (LAD)

arterin proksimalde tam tıkanması ve yetersiz kollateral dolaşım ile birlikte^{2,3}. Orta ve geniş anevrizması olan hastaların yarısında kalp yetersizliği, üçte birinde ciddi angina, % 15'inde de tedaviye yanıtız ve hayatı tehdit eden ventriküler taşikardi görülürken, yaklaşık yarısında mural trombüslere rastlanmaktadır⁴. Yapılan çalışmalarla, SVA'lı olguların ejeksiyon fraksiyonundan bağımsız olarak mortalite riskini arttırdığı gösterilmiştir^{5,6}.

Koroner kollateraller, koroner arterlerde bir daralma olduğunda oluşan basınç gradiyentine bağlı olarak genişleyip alternatif bir akım yolu sağlayan potansiyel kanallardır⁷. Teorik olarak ciddi koroner darlık varlığında kollateral dolaşımın miyokard için koruyucu etkileri olması beklenirken, yapılan birçok çalışma ile bu görüş desteklenmemiştir⁸. SVA gelişimi ile damar hastalığının yaygınlığı ve kollateral dolaşım arasındaki ilişki de açık değildir^{1,9,10}. Mİ sonrası SVA gelişimine neden olan kesin faktörler bilinmemektedir. Tıkız ve ark'nın yaptığı çalışmada anterior Mİ'li olgularda SVA gelişimi ile tek damar hastalığı, Mİ öncesi angina olmaması, total LAD arter oklüzyonu ve kadın cinsiyet arasında ilişki olduğu bildirilirken, kollateral dolaşım ile SVA gelişimi arasında ilişki gösterilememiştir¹¹.

Bu çalışmanın amacı, kateter laboratuvarında SVA saptanan hastalarda, koroner arter hastalığının yaygınlığı ve kollateral dolaşımını değerlendirmektir.

Gereç ve Yöntem

Çalışma grubu: Ağustos 1993 ve Aralık 2000 tarihleri arasında kateter laboratuvarında koroner anjiyografi uygulanan 9138 hastanın kayıtları retrospektif olarak taranarak SVA'lı olgular ayrıldı. Koroner anjiyografide kritik koroner lezyonu olmayan (lümende % 50'den fazla darlığa yol açmayan), teknik olarak yorumlanması uygun olmayan koroner anjiyografiye sahip olgular çalışma dışı bırakılarak, 802 olguluk SVA'lı çalışma grubu belirlendi.

Koroner Anjiyografi: Tüm olgulara Judkins tekniği ile selektif koroner anjiyografi uygulandı. Sağ anterior oblik (30°) ve sol anterior oblik (60°) projeksiyonlarda sol ventrikülografi yapıldı. Selektif koroner anjiyografi, lezyonları optimal görüntüleyecek şekilde multipl standart pozisyonlarda yapıldı.

Koroner Arter Hastalığının Derecelendirilmesi: Koroner anjiyogramlar, işlem sonrası işlemi yapan ekip tarafından ve daha sonra retrospektif olarak çalışma ekibince iki kez olmak üzere; koroner arter lezyonları, SVA formasyonu ve koroner kollateral dolaşım açısından değerlendirildi. Olgular, koroner arter lümeninde kritik lezyon izlenen damar sayısına göre üç gruba (tek damar, iki damar, üç damar), lezyon ağırlığına göre iki gruba ayrıldı (tam tıkalı ve lümende % 50'den fazla darlık yaratan lezyon). Kollateral dolaşım, Rentrop skorlama sistemine uy-

gun olarak değerlendirildi (grade 0: Kollateral akım yok, grade 1: Ana koroner arter görülmesizin yan dalların görülmesi, grade 2: Ana koroner arterin inkomplet olarak görülmesi, grade 3: Ana koroner arterin tam olarak görülmesi). Rentrop grade 0, 1, 2 grup I, grade 3 grup II olarak sınıflandırıldı^{8,11-14}.

Sol Ventrikül Anevrizmasının Değerlendirilmesi: Sol ventrikül anevrizması anjiyografik olarak Koroner Arter Cerrahi Çalışması (CASS) protokolüne göre değerlendirildi (1). Kriterler (1) akinetik veya diskinetik segmentin protrüzyonu, (2) anevrizmal segmentlerde trabekülasyonun yokluğu, (3) infarkt segmentinin iyi tanımlanmış demarkasyon hattı olarak belirlendi. Sol anterior oblik ventrikülogram 5 bölüme (anterobazal, anterolateral, apeks, inferior, posterobazal), sağ anterior oblik ventrikülogram 2 bölüme (septal ve lateral) ayrılarak incelendi^{1,11}.

İstatistiksel Analiz: Hastalara ait veriler, ortalama ± standart sapma olarak verildi. Verilerin karşılaştırılması ki-kare testi ve Mann-Whitney U testi kullanılarak yapıldı. p<0.05 anlamlı kabul edildi.

Bulgular ve Sonuçlar

Hasta Karakteristikleri: Çalışmaya dahil edilen toplam 802 olgunun 239'u kadın, 563'ü erkekti, yaş ortalaması 56.2±17.3 olarak bulundu. Tablo I'de hastaların klinik özellikleri gösterilmiştir.

Tablo I- Hastalara Ait Klinik Özellikler

Hasta sayısı	802
Yaş	56.2±17.3
Cinsiyet (K/E)	239/563
Hipertansiyon (%)	42
Hiperlipidemi (%)	30
Diabetes mellitus (%)	19
Sigara kullanımı (%)	48

Anevrizmanın tanısında değeri olduğu bilinen elektrokardiyografi bulgusu olan ST elevasyonu olguların sadece % 20'sinde saptandı ve özellikle göğüs derivasyonlarından V₁₋₄ arasında lokalize idi.

Anevrizmanın Yerleşim Alanı ve Sıklığı: Anevrizma olguların çoğunda (% 63) apikal, anterolateral ve septal bölgede, % 37'sinde ise posterobazal, inferior ve lateral bölgede yerleşmişti.

Anjiyografik Bulgular: Anjiyografik bulgular lezyonun şiddeti ve tutulan damar sayısına göre değerlendirildi. Olguların % 50'sinde tek damar, % 32'sinde iki damar, % 18'inde üç damar hastalığı mevcuttu, koroner arterlerin tutulumlarına göre dağılımları Şekil 1'de gösterilmektedir. İki damar tutulu-

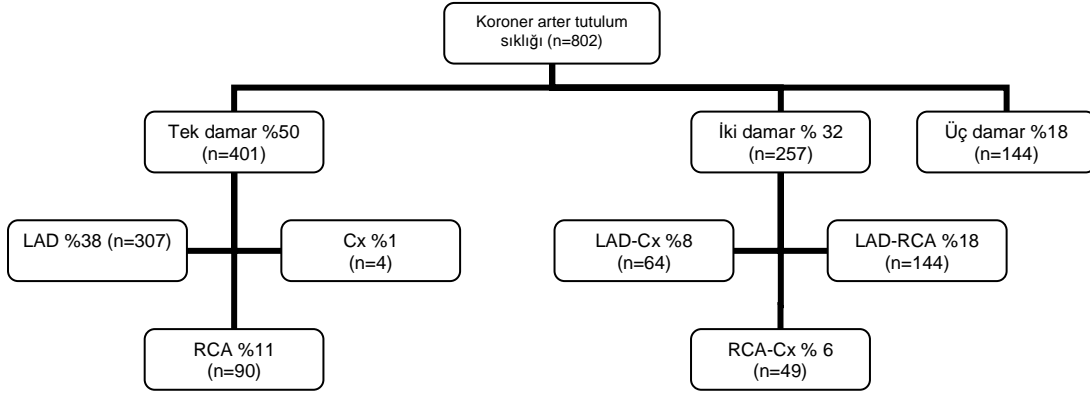
Sol Ventrikül Anevrizmasında Anjiyografik Bulgular

mu özellikle posterobazal ve inferior bölgede SVA bulunan olgularda hem sirkumfleks, hem de sağ koroner arter tutulumu ile ilişkili idi (% 77). Olguların 24'ünde (% 3) sol ana koroner, 659'unda (% 82) LAD lezyonu, 265'inde (% 33) sirkumfleks arter, 425'inde (% 53) sağ koroner arter lezyonu tespit edildi. Koroner arterlerin tutulum sıklığı, tam tıkalı lezyon oranı ve kollateral dolaşım düzeyi tablo II'de gösterilmiştir.

Sol ön inen arter olguların % 46'sında tam tıkalı idi, % 68'inde grade 0, 1 veya 2 kollateral akım (grup I) vardı. Sirkumfleks arter, olguların % 33'ünde tam tıkalı izlenmekteyken, % 66'sı grup I'deydi. Sağ koroner arter ise olguların % 47'sinde tam tıkalı olarak değerlendirildi, bunların % 60'ı grup I'de idi (Tablo II). SVA gelişen olgularda, tam tıkalı koroner arter lezyonlarında kollateral dolaşım yetersiz olarak değerlendirildi ($p < 0.05$).

Tablo II- Koroner Arter Tutulumuna Göre Total Tıkalı Lezyon Sıklığı ve Kollateral Dolaşımın İlişkisi

Total Tıkalı Lezyon Sıklığı	Grup I (Rentrop Grade 0, 1, 2)	Grup II (Rentrop Grade 3)	p
Sol ön inen arter (n=303)	206 (% 68)	97 (% 32)	$p < 0.05$
Sirkumfleks arter (n=87)	57 (% 66)	30 (% 34)	$p < 0.05$
Sağ koroner arter (n=225)	135 (% 60)	90 (% 40)	$p < 0.05$



Şekil 1: Koroner arter tutulum sıklık ve dağılımı

LAD: Sol ön inen arter, Cx: Sirkumfleks arter, RCA: Sağ koroner arter

Tartışma

Bilindiği gibi SVA, akut transmural Mİ sonrası gelişen artmış mortalite ve morbiditenin eşlik ettiği önemli bir komplikasyondur. Anevrizma gelişimi, sıklıkla anterior Mİ sonrası görüldüğünden yapılan çalışmaların çoğu anterior yerleşimli anevrizma gelişen olguları içermektedir^{10,11}. Bu çalışma oldukça geniş bir hasta popülasyonunda tüm yerleşimli SVA'ları içermektedir. Çalışma sonucunda SVA gelişen olgularda özellikle total tıkalı lezyonlarda yetersiz kollateral dolaşım olduğu ve olguların yarısında tek damar tutulumu gözlenmiştir.

Daha önce Mİ sonrası SVA oluşumu ile koroner arter hastalığının ağırlığı arasındaki ilişkiyi araştıran çok sayıda çalışma yapılmıştır. SVA'nın prognostik önemini araştırmak üzere düzenlenmiş olan ve 1136 hastayı kapsayan CASS çalışmasının sonuçlarına göre, çok damar tutulumu olan ve şiddetli koroner arter darlığı bulunan olgularda SVA gelişim riskinin

de arttığı gösterilmiştir¹. Ancak bu çalışmada, SVA'lı olguların % 92'sinde daha önce geçirilmiş Mİ hikayesi bulunmaktayken, SVA bulunmayan olguların ise sadece % 56'sında Mİ geçirme hikayesi mevcuttur. Çalışmanın bu limitasyonu, bizim çalışmamızdan farklı sonuçları ortaya çıkarmış olabilir^{1,11}. Çok damar tutulumu olan olgularda yaygın sol ventrikül fonksiyon bozukluğu nedeniyle infarktüs bulunan ve bulunmayan bölgelerin ayırt edilmesi oldukça zordur. İnuoe ve ark. çalışmalarında özellikle SVA'lı olgularda infarkt alanına ciddi miyokard fonksiyon bozukluğu bulunduğu halde, infarktüs dışında kalan alanın fonksiyonlarının göreceli olarak daha iyi olduğunu tanımlamışlardır¹⁵. Anevrizma gelişiminin bir nedeni de infarktüstün etkilenmeyen miyokard alanının kontraksiyon fonksiyonlarının korunması olabilir, bu durum bizim çalışmamızda olduğu gibi, tek damar tutulumu olan olgularda anevrizma gelişim riskinin arttığını desteklemektedir.

Koroner arter hastalığında koroner kollateral dolaşımın önemi tam olarak bilinmemektedir. Kollateral-

lerin anjiyografik olarak görünür hale gelmesi için koroner darlığın % 90 civarına ulaşmış olması gerekmektedir. Darlık şiddetinin bu seviyenin üzerine çıkması kollaterallerin görüntülenebilme ihtimalini artırır, total oklüzyonlarda bu ihtimal daha yüksektir⁷. Tandoğan ve ark. ise çalışmalarının sonucunda kollateral dolaşımın en iyi olduğu grupta sol ventrikül fonksiyonlarının en fazla bozulduğunu göstermişler, kollateral dolaşımın sol ventrikül için koruyucu etkileri olmadığını ifade etmişlerdir¹⁰. Tıkız ve ark. anterior Mİ sonrası SVA oluşumunu değerlendirmişler, tek damar hastalığı ile SVA gelişimi arasında ilişki saptarken, SVA olan ve olmayan gruplar arasında kollateral dolaşım açısından fark saptamamışlardır¹¹. Ancak 800'ün üzerinde vaka sayısına rağmen, çalışmaya sadece anterior Mİ'li olguların alınması, önemli kısıtlılıklarından biri sayılabilir; keza koroner arterlerin birbirinden farklı kollateral geliştirme özelliğine sahip oldukları ve koroner anjiyografide ancak 100 µm'den daha büyük kollaterallerin görüntülenebildiği bilinmektedir⁷. Mariotti ve ark. ise yaptıkları çalışma ile SVA gelişimi ve kollateral dolaşım arasında herhangi bir ilişki gösterememişlerdir¹⁶. Birçok çalışma sonucunda koroner kollateral dolaşımın koroner arter obstrüksiyonunun ciddiyeti ile ilişkili olduğu^{7,11,16} ve iyi gelişmiş kollateral dolaşımın miyokard için koruyucu etkileri olduğu saptanmıştır^{7,10,11,16}. Bazı çalışma sonuçlarında ise koroner lezyonun ciddiyeti (özellikle tam tıkalı lezyonlar) ve SVA arasında ilişki olduğu bildirilmektedir^{10,11}.

Forman ve ark. özellikle anterior yerleşimli SVA'lı olgularda LAD'nin tam tıkalı olması ve yetersiz kollateral dolaşım varlığını göstermişlerdir¹⁰, ancak bu çalışma sadece 29 olgu üzerinde ve retrospektif olarak yapılmıştır. İnue ve ark. çalışmamızda olduğu gibi, SVA gelişimi ile tek damarda özellikle tam tıkalı lezyon bulunması ve yetersiz kollateral dolaşım arasında ilişki olduğunu bildirmektedirler¹⁵. Akut Mİ genellikle kritik darlığa neden olmayan kararsız plaklar üzerinde geliştiğinden, miyokard nekrozu ortaya çıktığında önceden varolan kollateral dolaşımın yetersizliği söz konusu olabilir. Bu nedenle anevrizma gelişen alanda, şiddetli koroner darlık bulunsa bile, çalışmamızda olduğu gibi geç dönemde yetersiz kollateral gelişimi görülebilir⁸. Ayrıca çalışmamızda total tıkalı lezyona rağmen yetersiz kollateral dolaşım saptanması, anjiyografik rezolüsyon yetersizliği ile de ilişkili olabilir.

Sonuç olarak; SVA gelişimi ile tek damar tutulumu ve yetersiz kollateral dolaşımın sadece anterior değil, tüm bölgelerde yerleşen anevrizmalarla ilişkili olduğu söylenebilir.

Kaynaklar

1. Faxon DP, Ryan TJ, Davis KB, et al: Prognostic significance of angiographically documented left ventricular aneurysm from the coronary artery surgery study (CASS). *Am J Cardiol* 1982; 50: 157-64.
2. Hirai T, Fujita M, Nakajima H, et al: Importance of collateral circulation for prevention of ventricular aneurysm formation in acute myocardial infarction. *Circulation* 1989; 79: 791-6.
3. Loop FD, Effler DB, Webster JS, Groves LK: Posterior ventricular aneurysms: Etiologic factors and surgical treatment. *N Eng J Med* 1973; 288: 237-9.
4. Stephensen LW, Hagrove WC, White HD, et al: Surgery for left ventricular aneurysm: Early survival with and without endocardial resection. *Circulation* 1989; 79(suppl. X): 1.
5. Meizlish JL, Berger HJ, Plankey M, Errico D, Levy W, Zaret BL: Functional left ventricular aneurysm formation after acute anterior transmural myocardial infarction. *N Engl J Med* 1984; 311:1001-6.
6. Rosen SD: Left ventricular aneurysm formation after acute myocardial infarction. *Eur Heart J* 2002; 82: 15-7.
7. Aytan Y, Koşan F: Kollateral dolaşım. *MN Kardiyoloji* 2000; 7: 64-70.
8. Tandoğan İ, Altınok T, Aslan H: Koroner arter hastalığında kollateral dolaşım varlığının sol ventrikül fonksiyonları üzerine etkisi olabilir mi? *Anatolian J Cardiol* 2002; 2: 91-5.
9. Forman MB, Collins W, Kopelman HA, Vaughn WK, Perry JM, Virmani R: Determinants of left ventricular aneurysm formation after anterior myocardial infarction: a clinical and angiographic study. *J Am Coll Cardiol* 1986; 8: 1256-62.
10. Jones EL, Craver JM, Hurst JW, et al: Influence of left ventricular aneurysm on survival following the coronary bypass operation. *Ann Surg* 1981; 193: 733-42.
11. Tıkız H, Atak R, Balbay B, Genç Y, Küttük E: Left ventricular aneurysm formation after anterior myocardial infarction: clinical and angiographic determinants in 809 patient. *Int J Cardiol* 2002; 82: 7-14.
12. Shen W F, Tribouilloy C, Mirode A, Dufosse H, Lespre J P: Left ventricular aneurysm and prognosis in patients with first acute transmural anterior myocardial infarction and isolated left anterior descending artery disease. *Eur Heart J* 1992; 13: 39-44.
13. Tatlı E, Yıldız M, Gül Ç, Aktöz M, Özçelik F, Özbay G: Total tıkalı tek damar hastalığı bulunan koroner arter hastalarında koroner kollateral damar gelişimi. *T Klin Kardiyol* 2001; 14: 282-5.
14. Abacı A, Oğuzhan A, Kahraman S, et al: Effect of diabetes mellitus on formation of coronary collateral vessels. *Circulation* 1999; 99: 2339-42.
15. Inoue T, Morooka S, Hayashi T, et al. Features of coronary artery lesions related to left ventricular aneurysm formation in anterior myocardial infarction. *Angiology* 1993; 44: 593-8.
16. Mariotti R, Petronio AS, Robiglio L, Balbarini A, Mariani M: Left ventricular aneurysm: Clinical and hemodynamic data. *Clin Cardiol* 1990; 13: 845-50.