

Bir İneğin Vestibulum Vagina'sında Rastlanan Adipose Doku Hernia'sı Olgusu

E. Fatih ÜNAL*

Yavuz NAK**

Deniz ÜNSAL**

Figen DİKER***

Mine YAKIŞIK****

ÖZET

Bir güç doğum vakasından onbeş gün sonra Holstein ırkı ineğin vestibulum vaginasında yağ dokusu hernisine rastlanmıştır. Operasyonla çıkarılan yağ dokusu, makro ve mikro olarak histo-patolojik yönden incelenerek literatür verileri tartışılmıştır.

SUMMARY

A Case of Adiposal Tissue Hernia's in Vestibulum Vaginae of A Cow

An adiposal tissue hernia's in vestibulum vaginae was observed in a Holstein cow fifteen days after dystocia cases. Adiposal tissue was examined micro and macro histo-patologically, and discussed literaturelly after operative extirpation.

Key words: Adiposal hernia, Vestibulum vagina, cow.

GİRİŞ

Tüm hayvanlarda, özellikle etçi ineklerde ve fazla yağlı sütçü düvelerde çoğunlukla güç doğumlar esnasında yavrunun ekstraksiyon force ile çıkarılmasında

* Yard. Doç. Dr.; U.Ü. Vet. Fak. Doğum ve Reprod. Hast. B.D., Bursa-Türkiye

** Araş. Gör.; U.Ü. Vet. Fak. Doğum ve Reprod. Hast. B.D., Bursa-Türkiye.

*** Dr. Vet. Hek.; İl Kontrol Laboratuvarı Md., Bursa-Türkiye.

**** Yard. Doç. Dr.; U.Ü. Vet. Fak. Histoloji B.D., Bursa-Türkiye.

vagina ve vulvada rupturlar şekillenebilir¹. Çoğunlukla vulva ile vagina'nın birleşme yerinde oluşan yırtılmalar perineal yağ dokusunun genital kanala kitle olarak çıkmasına neden olabilir². Ruptur, perforasyon ve ezilme bölgeleri hemorajik infiltrasyon gösterir. Vagina boşluğu ve perivaginal doku kanla dolarak hematoma oluşturabilir³. Pelvis boşluğundaki yağ dokusunun prolabe olmasını takiben granülasyon dokusuyla organize olabilir. Bu yapı neoplastik bir kitle ile ve çoğunlukla lipomlarla karıştırılabilir^{1,3}. Yaraların enfekte olması sonucu flegmon, gangren veya peritonit şekillenebilir^{2,3}.

MATERYAL VE METOD

20.2.1990 tarihinde, 4 yaşlı Holstein inek vulva dudakları arasından farke edilen bir kitle ve kesik kesik idrar yapma şikayeti ile kliniğimize getirildi. Verilen anamnezde, ineğin 15 gün önce güç doğum yaptığı, bu doğumun üçüncü doğumu olduğu ve vaginadaki oluşumun vulva dudakları arasından birkaç gün önce fark edildiği bildirildi.

Yapılan sistematik muayenede hayvanın genel durumunun iyi olduğu belirlendi. Rektal muayenede ise sol ovaryumda gerileyen bir korpus luteum ve uterusu hafif bir metritis tesbit edildi. Vaginal muayene sonucu, vestibulum vagina'da tesbit edilen kitlenin operatif olarak çıkarılmasına karar verildi.

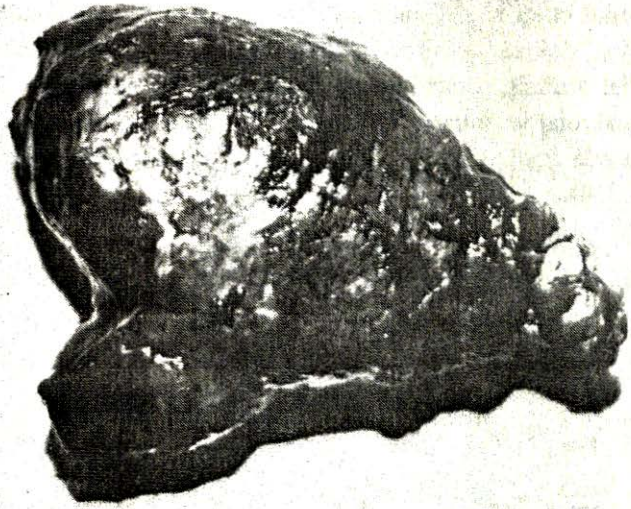
Hayvan ve operasyon bölgesi hazırlandıktan sonra alt epidural anestezi uygulandı. Vagina'daki kitle mümkün olduğu kadar vulva dudaklarından dışarıya çekilerek, vagina mukozası ile birleşme yerinden barsak pensisi ile tesbit edildi. Bu noktaya "2" numara ipek iplikle 3 adet ligatür kondu. Ligatürlerin üst kısmından dikkatlice makas ile ensize edilerek kitle vagina mukozasından ayrıldı. Yara dudaklarına "0" numara ipek iplikle 4 adet basit ayrı dikiş konuldu. Uterus içi ve parenteral antibiyotik uygulayarak hayvan postoperatif bakıma alındı.

Operasyon sonucu çıkarılan kitle, % 10 luk nötral formalin solusyonu içinde analiz edilmek üzere laboratuvara gönderildi.

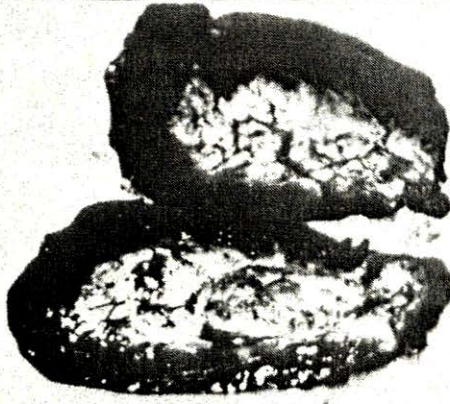
BULGULAR

Makroskopik Bulgular:

Laboratuvarda yapılan inceleme sonucunda çıkarılan kitlenin 16x7x4 cm. boyutlarında, 345 gr. ağırlığında, çok yumuşak kıvamlı, yüzeyinin kanlı ve koyu renkli olduğu kayıt edilmiştir. Uzunlamasına yapılan kesitinde, kitleyi 2-3 cm. çapında çok kanlı ve gevşek yapıda bir kapsulunun çevrelediği, içeride ise boz beyaz renkli yağ dokusunun mevcut olduğu saptanmıştır (Resim: 1, 2).



Resim: 1
Yağ hernisinin makroskopik görünüşü (Yüzeyi kanlı ve irinli)



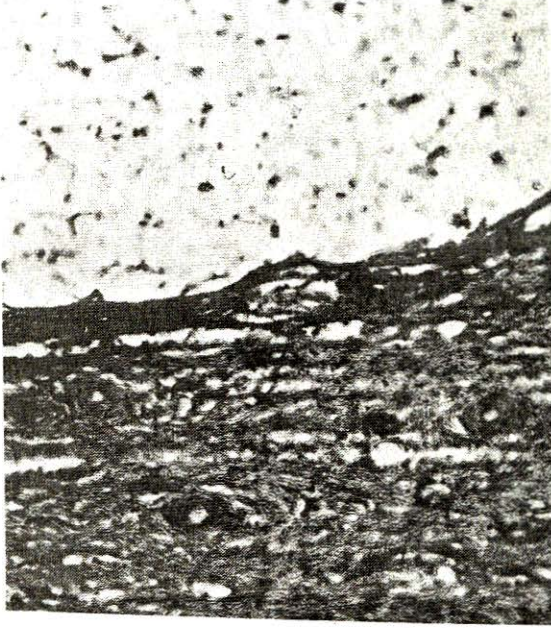Resim: 2
Yağ hernisinin kesit yüzü
İçte: hernileşmiş yağ dokusu,
dışta: granülasyon dokusu.

Mikroskopik Bulgular:

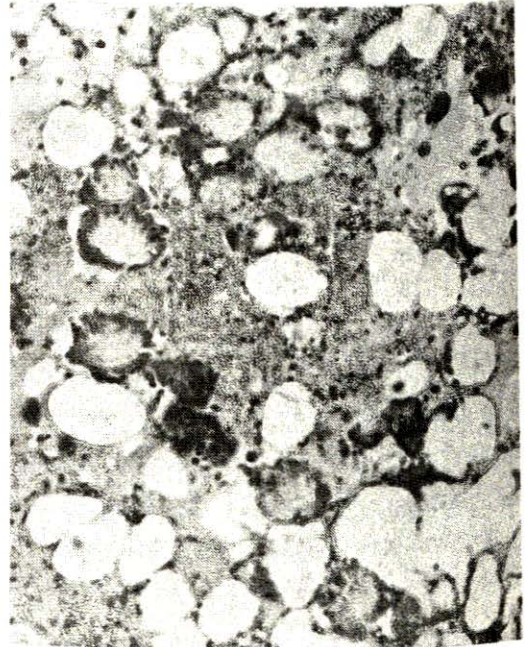
Laboratuvarda % 10 luk formolde tesbit edilen dokudan 5-7 μ kesitler yapılarak Hematoksilen-Eozin ile ve dondurma mikrotomu ile alınan 10-15 μ 'luk kesitler lipitler için kullanılan Herxheimer metodu ile boyandılar⁴.

Histopatolojik olarak, kapsulada çok sayıda damar kesitleri ile geniş kümeler halinde serbest eritrositler, yaygın nötrofil ve eozinofil leukosit infiltrasyonu yanında bol miktarda histiosit ve makrofajlara rastlanmıştır. Fibrosit ve fibro-

blastların teşkil ettiği bağ dokusu ipliklerinden oluşan granulatöz dokunun çevrelediği yağ dokusu tesbit edilmiştir. Bazı yağ hücrelerinin içinde iğne şeklinde radial dizilmiş, şeffaf kristal benzeri demetler seçilmiştir. Bu alanlarda çok sayıda makrofaj ve yabancı cisim dev hücrelerine rastlanmıştır. Ayrıca yağ lobulleri arasında fibröz septalarda nötrofil ve eozinofil leukositler saptanmıştır (Resim: 1, 2, 3, 4).

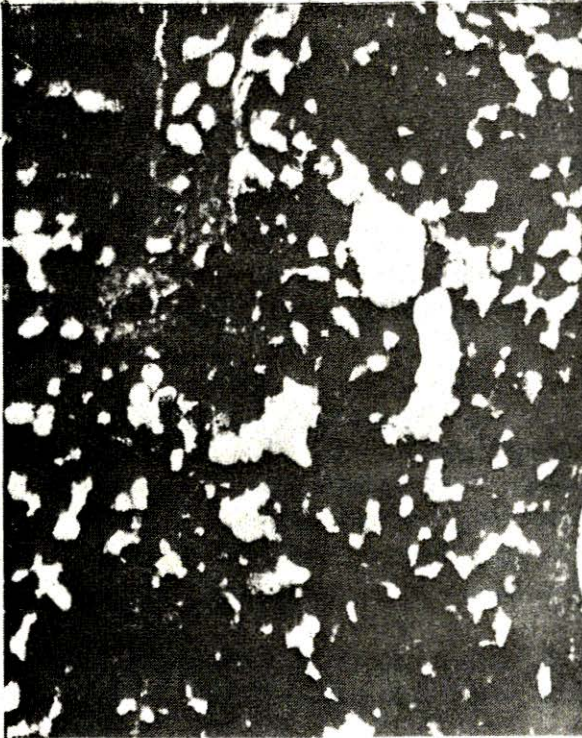

Resim: 3
Yağ hemsininin histolojik görünümü, Yağ hücrelerini çevreleyen bağ dokusu. H.E.x400



Resim: 4
Yağ hücreleri içinde iğne şeklinde radial dizili yarıklar, hücreler arasında yangı hücreleri infiltrasyonu. H.E.x300

Resim: 5
Yağ hücrelerindeki kristalleri
çevreleyen makrofajlar ve
yabancı cisim dev
hücreleri. H.E.x750



Resim: 6
Yağ hücreleri, Heidenhain
boyası x300

TARTIŞMA VE SONUÇ

Çok yağlı ineklerde güç doğumlar sonucunda şekillenen rupturlar sonucu perineal yağ dokusunun kitle olarak dışarıya çıkabildiği bildirilmektedir^{1,2,3,8,9}. Olgumuzda da vestibulum vagina'daki kitle doğum sonrası fark edilmiş ve kısa sürede oluşmuştur. Literatür verilerde doğumdan sonra onbeş gün içinde rastlanan lipom'lardan söz edilmektedir⁵. Ancak yapılan histo-patolojik incelemede yağ dokusunun granulasyon dokusu ile organize olması ve çok sayıda makrofaj ve yabancı cisim dev hücrelerine rastlanması olgumuzu lipom'dan ayırmaktadır. Ayrıca kaynaklardaki benzer boyuttaki lipomlara göre elde ettiğimiz kitle çok daha hafiftir⁶.

Yağ hücrelerindeki kristallerin, kendi yapılarında görülemedikleri çünkü lipidlerin kristalleri özümlediği, ancak radial biçimde dizilmiş demetler şeklinde görülüp, bunların yağ kristali olarak tanımlandıkları bildirilmektedir⁷.

Sonuç olarak kaynaklarca etçi ırk ineklerde veya çok yağlı düvelerde rastlandığına ilişkin vaginal yağ dokusu hernisine, doğumunu takiben onbeş gün geçmiş Holstein bir inekte rastladık. Olgumuzu makro ve mikro histopatolojik yönden verilerle tartışarak sunmayı amaçladık.

KAYNAKLAR

1. MC.ENTEE, K., NIELSEN, W.S.: Bull. World. Health Organ. Vol: 53, 217-226, (1976).
2. JUBB, K.V.F., KENNEDY, P.C.: Pathology of domestic animals, Vol: 2, (11. Ed.) London, Academic Press, Inc. 697, (1972).
3. URMAN, H.K.: Evcil hayvanların özel patolojik anatomisi, Cilt: 3, A.Ü. Vet. Fak. Yay. A.Ü. Basımevi, Ankara, 391, (1983).
4. HERXHEIMER, G.W.: Zbl. allg. path., Path. Anat., 14, 481, (1903).
5. COTCHIN, E.: Tumors of farm animals. Vet. Rec., 72, 40, 816-822, (1960).
6. KÖKÜUSLU, C., ERER, H., ÜNAL, E.F.: İneklerde vulva ve vagina tümörleri, A.Ü. Vet. Fak. Derg., 27, 3-4, 431-439, (1980).
7. WALTER, F., LEVER, M.D.: Histopathology of the skin. (5th Ed.) J.B. Lippincott Com. Philadelphia-Toronto, p. 793, (1975).
8. KILIÇOĞLU, Ç., ALAÇAM, E.: Veteriner doğum bilgisi ve üreme organlarının hastalıkları, A.Ü. Vet. Fak. Yay. Ankara, (1985).
9. MC.ENTEE, K.: Reproductive Pathology, 15th FAO/SIDA Int. Postgrad. Cou. on Anim. Reprod. Sweden, Vol: 111, p.: 86, (1983).