

Böbreklerdeki Filtrasyon Değişikliklerine Bağlı Olarak Böbrek Üstü Bezlerinde Meydana Gelen Değişmeler*

Deniz (Yaman) MISIRLIOĞLU**

ÖZET

Bu çalışmada, böbrek bozukluklarının böbrek üstü bezlerinde değişikliğe yol açıp, açmadığı araştırılmıştır. Sonuçta adrenal bezlerde renal lezyonlarla paralel seyreden ve istatistik önemi büyük olan bazı değişiklikler saptanmıştır. Bu değişiklikler; a) Stromal bağ dokunun genel artışı ve burada oluşan metaplazik değişmeler, b) Korteks'te yağınlar halinde degranüle hücrelerin bulunuşu, c) Z. glomerulosa katında vasküler genişlemeler ve hücrelerinde atrofi, d) Adrenal korteks'te hiperplazi, e) Medülla ve korteks'te adenoid yapılar halinde korteks adacıkları oluşumu şeklinde tanımlanmıştır.

SUMMARY

Adrenal Gland Changes Related with Renal Filtration Disorders

The aim of this study was to examine the possible effects of renal disorders on the adrenal glands. The adrenal glands demonstrated

* Aynı adlı doktora tezinden özetlenmiştir.

** Yard. Doç. Dr.; U.Ü. Vet. Fak. Patoloji Anabilim Dalı, Bursa.

statistically very important changes and these lesions were in a strict correlation with the severity of renal damage. Findings were summarized as follows: a) General increase of stroma, b) Clumps of degranulated cells in cortex, c) Atrophia and sinusoidal enlargements in Z. glomerulosa, d) Hyperplasia of cortical layers, e) Adenoid structures of cortical origin in cortex and medulla.

Key Words: Adrenal cortex-Aldosteron-Renal filtration.

GİRİŞ

Adrenal bezlerin Z. glomerulosa katından salgılanan Mineralokortikoid hormonlar ve özellikle bunların en önemlisi olan Aldosteron böbrek tüpleri üzerine olan etkileriyle vücutta su ve elektrolit metabolizmasını düzenlerler^{1,2}. Aldosteron'un salgılanması ve bunun ayarlanması ekstrasellüler sıvının hacmi ve içindeki elektrolit konsantrasyonları, arter basıncı ve özel birçok böbrek fonksiyonları ile sıkı ilişkilidir^{2,3,4,5}. Böbrek tübüllerinden emilim ve salgılanma işlevlerinin, özellikle de Na^+ , Cl^- ve K^+ iyonları ile su geçişinin böbrekte bulunan Juxta-glomerüler aparat (JGA) ile çok sıkı bir ilişkide bulunduğu, bu iyonların konsantrasyonlarına duyarlı olan Macula densa'nın ise, böbrekle adrenal bez arasındaki fonksiyonel ilişkiyi sağlayan çok önemli bir merkez olduğu da artık bilinmektedir^{6,7,8}. Bu iyonların, tubuler ve interstitiel sıvılardaki yoğunluklarında meydana gelen en ufak bir değişim, Macula densa ve Juxta-glomerüler hücrelerle doğrudan bir etkileşim yaratarak, Renin-Angiotensin-Aldosteron sistemini harekete geçirir veya durdurur^{2,9,10,11,12}. Salgılanan Aldosteron hormonu ise en fazla Distal tüplerden olmak üzere, böbrek tüplerinden Na^+ 'un ve suyun geri emilmesi ile, K^+ 'un atılmasında etkilidir^{2,4,5,13}.

Bu hassas dengenin böbrek bozukluklarına bağlı olarak bozulması halinde, adrenal bezlerin bundan etkileneceği gayet açıktır. Nitekim daha önce yapılan çalışmalarda, böbrek yetmezliğine bağlı olarak kanda Renin ve Aldosteron miktarlarında artış saptandığı^{14,15,16}, Na^+ iyon dengesindeki sapmalara bağlı olarak adrenal bezin Z. glomerulosa katında strüktürel değişikliklerin şekillendiği ve yine kanda Renin ve Aldosteron seviyelerinin yükseldiği bildirilmiştir^{17,18,19}.

Bu çalışmada, böbreklerde fonksiyon bozukluğu yaratan değişik derecelerdeki patolojik lezyonların adrenal bezler üzerinde ne gibi histo-patolojik değişikliklere yol açabilecekleri saptanmaya çalışılmıştır.

MATERYAL VE METOD

Araştırma materyalini 120 erkek merinos kuzudan ve 30 erkek besi sığından elde edilen 150 çift böbrek ve böbrek üstü bezi oluşturdu. Böbrekler ve

adrenal bezler hayvanlar kesildikten hemen sonra çıkarıldı. Böbrekler makroskopik olarak incelenip WARF tesbit solüsyonuna alındılar. Adrenal bezler de aynı şekilde incelenip WARF, SMITH, BOUIN ve MAXIMOU tesbit solüsyonlarına alındılar^{20,21}. Dokular 1 hafta tesbit edildikten sonra, parafin blokları yapılarak, 4-5 mikronluk kesitleri alındı. Böbrek kesitleri Ehrlich'in Hematoxylin eosin boyası ile, adrenal bezler ise hem Hematoxylin, hem de TRIPLE boyama teknikleri ile²² boyandı. Hazırlanan böbrek preparatları mikroskopik inceleme sonunda bulunan lezyonlara göre; lezyonsuz, hafif, orta ve ileri derecede lezyonlu olmak üzere 4 gruba ayrıldı. Bu böbreklere ait olan adrenal bezler de mikroskopik olarak incelenip, bulunan adrenal lezyonlar ile böbrek bozuklukları arasındaki ilişkiler tartışıldı.

BULGULAR

BÖBREKLER

Böbrekler mikroskopik muayene sonunda glomerulus'ların yangısı, tüp epitellerinin dejenerasyonu, nekrozu ve dökülmesi gibi kriterler üzerinde durularak 4 gruba ayrıldı.

Mikroskopik muayenede 30 çift böbreğin hiçbir patolojik lezyon göstermediği saptandı ve bu böbrekler ile adrenleri diğer gruplarla karşılaştırmada *kontrol grubu* olarak kullanıldı. Böbreklerin 36 çiftinde; kortikal kanlanma ve ödem, glomerüllerde kanlı ve ödemli şişme, kortikal bölgede mononükleer hücre infiltrasyonları ile medüller bölgedeki Henle kanallarıyla, kollektif tüp lümenlerinde tek tük, küçük, morumsu pembe renkte presipitatlar görüldü. Kortikal ve medüller tüpler nisbeten sağlam olduğu ve glomerüllerde önemli bir yıkım görülmediği için bu böbrekler *hafif derecede yıkımlı böbrekler grubu*'nu oluşturdu. 47 çift böbrekte; bir önceki grupta açıklanan lezyonlara daha yaygın ve şiddetli olarak rastlandı. Ayrıca glomerüllerde lopsaşma ve selülarite, Bowman kapsülünde kalınlaşma, genişlemiş Bowman boşluğu içerisinde hafif eosinofilik kitle çökmeleri, kortikal kanal epitellerinde parankim ve hiyalin dejenerasyonu ile kortiko-medüller kanallarda mor-pembe presipitatların sayı ve hacimce arttığı görülmeye başlandı. Bu böbrekler *orta derecede hasarlı gruba* dahil edildi. Kalan 37 çift böbrekte ise; glomerül lezyonlarının iyice ilerleyerek, hiyalinizasyon ve fibrozleşmeye kadar vardığı görüldü. Tüp epitellerinin artan yıkıma bağlı olarak dökülmesi nedeniyle lumende tıkaçların (hiyalin silindirleri) oluştuğu ve bunların da zamanla çeşitli kristallerin çökmesi ile taşlaştıkları saptandı. Nitekim bu böbreklerin makroskopik incelemesinde çapları 1-10 mm arasında değişen, sarımsı-beyaz kum ve taşlara da rastlanmıştı. Bu böbreklerin medüllelerindeki bağ doku artışı ve tıkaçların etkisiyle daha üstteki kanallarda yer yer kistik genişlemelere de rastlandı. Korteksi geniş dejenerasyona uğramış, medüller tüplerinin çoğu

epitelden yoksun hale gelmiş olan ve kronik glomerulonefrit ile interstisyel nefrit lezyonları gösteren bu böbreklerin fonksiyonlarını büyük ölçüde yitirdiği kabul edilerek, *ileri derecede hasarlı böbrekler grubuna* alınmaları uygun bulundu.

ADRENAL BEZLER

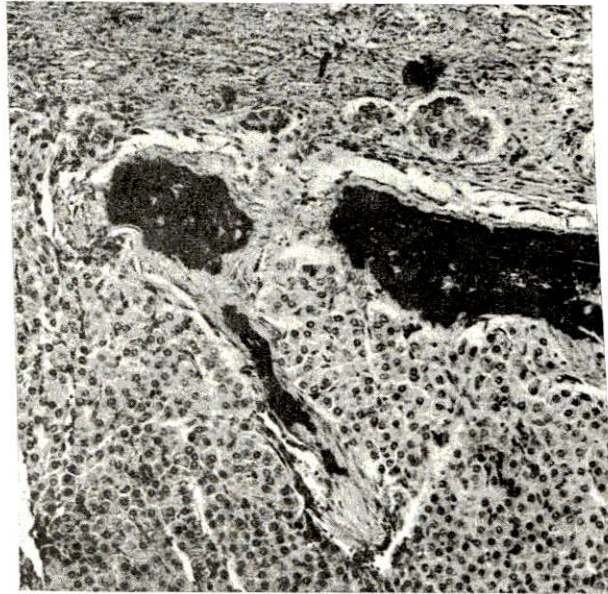
150 çift adrenal bezin histo-patolojik muayenesinde, böbrek lezyonlarına ilişkili olarak rastlanan değişiklikler 5 grup halinde sınıflandırılmıştır. Bunlar:

a) Stromal bağ dokuda artış ve metaplazik değişimleri:

Adrenal bezde kapsülden korteks içine doğru uzanan trabeküllerde sayı ve hacimce artış görüldü. Ayrıca korteks ve medullada yer yer geniş alanları kaplayan bağ doku üremelerine de rastlandı. Metaplazik oluşumlara ise korteks ve medüllada kıkırdaklaşmalar (Resim: 1) ve kanal oluşumları şeklinde rastlandı. Bağ doku artışına, hastalarda % 25.4 oranında ($P < 0.001$) metaplazilere ise % 16.1 oranında rastlandı. Bunların gruplara göre dağılımı (Tablo: I), artan yıkım sonu metaplazinin oluşamayacağını gösterdi.

b) Degranüle hücrelerin varlığı:

Sitoplazmaları hemen tamamen kaybolmuş, koyu renkli ve büzüşmüş bir çekirdekten ibaretmiş gibi görünen bu hücrelere en yoğun olarak Z. fasciculata katında olmak üzere korteksin tüm katlarında birkaç sıralı şeritler halinde rast-



Resim: 1

Adrenal korteks'te metaplazi-kıkırdak oluşumu

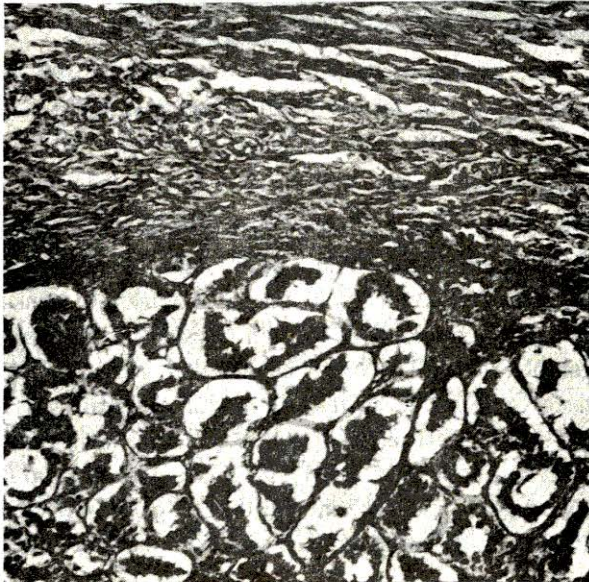Tablo: I
Adrenal Bezlerde Rastlanan Histo-Patolojik
Değişmelerin Böbrek Hasar Derecelerine Göre % Olarak Dağılımı

Adrenal Değişmeler (%)	Kontrol	Hafif Yıkımlı	Orta Yıkımlı	İleri Yıkımlı
Metaplazi	3.2	14.3	21.3	8.1
Atrofi ve Vasküler Genişleme	3.2	11.4	38.3	46.0
Kortikal Hiperplazi	12.9	57.0	68.0	95.0
Adenoid Üremeler	9.7	51.4	47.0	57.0

landı. Bunların salgılarını boşaltmış hücreler olabilecekleri düşünüldü. Degranüle hücre şeritleri arasında henüz salgı granüllerine sahip, sitoplazmalı hücrelerin bulunması bu görüşü kuvvetlendirdi. Degranüle hücrelere, hastalarda % 12.0 oranında ($P < 0.001$) rastlandı.

c) Z. glomeruloza'da atrofi ve vasküler genişlemeler:

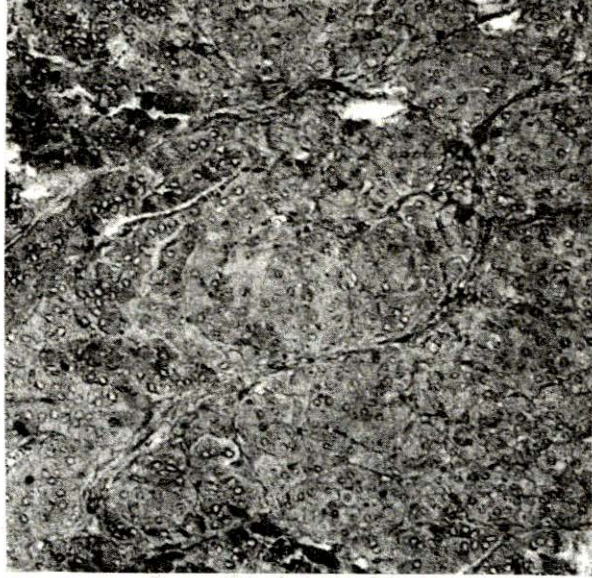
Z. glomeruloza hücrelerinde hafif ve şiddetli derecede atrofilere rastlandı. Şiddetli Z. glomeruloza atrofilerinde bu katın hücrelerinin iyice büzüşerek, sitoplazmalarının hemen tamamen kaybolduğu ve aralarındaki sinüzoidlerin de aşırı şekilde genişlediği (Resim: 2) görüldü. Atrofi tablosuna hastalarda % 33.1 oranında rastlandı ($P < 0.001$). Ayrıca atrofinin şiddetiyle böbrek yıkım dereceleri arasında da bir paralellik olduğu ve böbrek yıkımı arttıkça bu lezyonun görülme oranının da arttığı görüldü (Tablo: I).



Resim: 2
Atrofiye olmuş Z.
glomeruloza katı ve
vasküler genişlemeler

d) Kortikal hiperplaziler:

Z. glomeruloza katında hiperplaziye hastalıklı gruplarda ortalama % 15 oranında rastlandı (P < 0.001). Z. glomeruloza katının hiperplazisine çok kere diğer katlarında hiperplazisi ile birlikte rastlandı ve tek başına hiperplazi ancak 7 olayda gözlemlendi. Korteks'in diğer katlarının hiperplazisine hastalıklı gruplarda % 74 oranında (P < 0.001) rastlandı. Ayrıca, gruplara göre dağılımı incelendiğinde (Tablo: I) en büyük farkın ileri derecede lezyonlu grupta olduğu görüldü. Gruplar arasındaki farklar da istatistiki olarak çok önemli bulundu (P < 0.001) (Resim: 3).

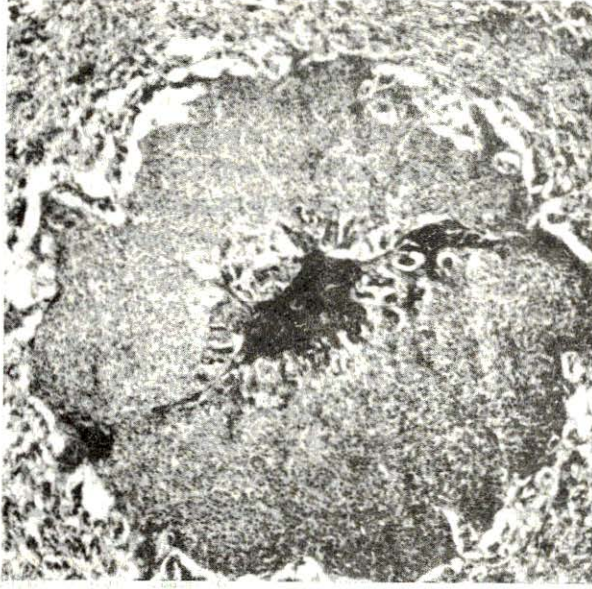


Resim: 3

Korteks'ten medullaya kalın kollar halinde hiperplazi

e) Adenoid üremeler:

Adrenal bezin korteks ve medüllasında aynen adrenal korteksi taklit eden oluşumlara rastlandı. Bu oluşumların ortalarında bağ dokudan bir göbeğe bağlı Z. glomeruloza hücrelerine benzer hücreler ile, Z. fasciculata'dakilere benzeyen hücrelerin de bulunduğu bir yapı sergiledikleri görüldü (Resim: 4). Adenoid hiperplaziler veya adenomlar olarak sınıflandırılan bu kortikal üremeler en çok medullada, ara sıra kortekste ve bazen de korteks ile medüllada aynı anda gözlemlendiler. Sayıca birden fazla olabildikleri saptandı. Adenoid hiperplazilere hastalıklı gruplarda % 52 oranında rastlandı (P < 0.001). Gruplara göre dağılım incelemesinde (Tablo: I), gruplara göre pek farketmediği dikkati çekti. Ayrıca adenoid hiperplazilerin görülme oranı ile, kesim süreleri arasında paralellik bulundu



Resim: 4

Adrenal medüllada büyük bir kortikal ada

(1. kesimde % 27,5, 2. kesimde % 45,0, 3. kesimde % 50,0 oranında adenoid hiperplaziye rastlandı).

TARTIŞMA VE SONUÇ

Böbreklerde süzme fonksiyonunda meydana gelen bozuklukların, özellikle de tüp epitellerinin yıkımına bağlı olan geri emilme ve salgılama işlevlerindeki aksamaların, su ve elektrolit metabolizmasını ve bilhassa Na^+ , K^+ iyon dengesini olumsuz etkileyeceği bilinmektedir^{20.21.22.23.24.25}.

Hipoksemik böbrek yetmezliği bulunan ratlarda yapılan bir çalışmada¹⁴, glomerüler filtrasyon oranının önemli derecede düştüğü, Na^+ atılmasının arttığı ve plazma renin konsantrasyonu ile aldosterone seviyesinin yükseldiği bildirilmiştir. Bu sonuçlara, aldosterone artışının adrenal bezin Z. glomeruloza katında bir hiperfonksiyon sonucu olacağına işaret etmektedir. Gebelik toksemisine uğrayıp, böbrekleri hafif hasar gösteren koyunlarla yapılan bir çalışmada¹⁵ da, yine plazma renin ve aldosterone seviyelerinin arttığı, fakat adrenal bezlerde mikroskopik olarak bir değişikliğe rastlanmadığı bildirilmektedir. Bu sonuç, böbrekteki lezyonların fazla şiddetli olmamasına bağlanabilir. Zira biz de hafif derecede lezyonlu böbreklere ait adrenlerde şiddetli bozukluklara rastlamadık. Gebe olan ve gebe olmayan koyunlarla yapılan bir araştırmada¹⁷, her iki grubunda

Na⁺ eksikliğine maruz bırakılması sonunda gebe olanlar ve özellikle ikiz yavru taşıyanlarda daha şiddetli olmakla birlikte, her iki grupta Z. glomeruloza katında proliferatif aktivite Z. glomeruloza hücreleri arasında intersitisyel ödem, Z. fasciculata katında hafif proliferasyon ve böbreğin Juxta-glomerüler hücrelerinin granulasyon indeksinde artışlar ile kan plazmasında renin ve aldosterone miktarında yükselme saptandığı bildirilmiştir. Sonuçta, Na⁺ yetmezliğinde oluşan lezyonlar ile böbrek yetmezliğinde oluşanların aynı olduğu anlaşılmıştır. Özellikle gebelik ve ikiz yavru gibi ağırlaştırıcı faktörlerin eklenmesinde, lezyonların artmasıyla, bizim çalışmamızdaki böbrek yıkımına paralel olarak, adrenal lezyonların da şiddetinin artması arasında görülen bağlantı çok benzerdir. Bu konuda Na⁺ alışı sınırlanmış koyunlarla yapılan bir çalışmada Juxta-glomerüler aparatın peripolar hücrelerinde mitoz ve granül ekzositozisinde artış ile kanda renin ve aldosterone seviyelerinde yükselme görüldüğü bildirilmiştir¹⁸. Ratlar ve insanlarda böbrek yıkımları ile plazma aldosteron seviyeleri arasındaki ilişki incelenmiş ve yalnız glomerül lezyonlarına sahip hastalarda aldosteron seviyesinde artış saptanamazken, tubuler yıkıma sahip olanlarda aldosteronun çok fazla arttığı bildirilmiştir¹⁶. Emilme işlevlerinin tüplerden yapıldığı düşünülürse bu sonuç normaldir. Bizim çalışmamızda da tubuler yıkıma sahip orta ve ileri derecede lezyonlu gruplarda daha fazla adren aktivitesinin görülmesi de bunu doğrulamaktadır. Araştırma sonuçlarımız, böbrek bozukluklarının paralelinde, adrenal bez korteksinin, özellikle de Z. glomeruloza katının fazlaca etkilendiğini ortaya çıkarmıştır. Bu etkilenme, böbreklerde uzun süreli devam eden kronik lezyonlar ve özellikle süzme yapan nefron sayısındaki azalmaya bağlı olarak, gittikçe artan böbrek yetmezliklerinde daha şiddetli olmaktadır. Bozulan Na⁺, K⁺ iyonları ve su dengesinin normale getirilmesi için JGA'nın renin ve angiotensinojenler vasıtasıyla devamlı olarak uyarması sonucunda Z. glomeruloza katı hücrelerinde hiperaktivite ve hiperplaziler şekillenmekte ve zamanla bu hücrelerde atrofilere kadar varan dejenerasyonlara sebep olmaktadır.

Sonuç olarak diyebiliriz ki, böbrek fonksiyon bozuklukları, adrenal bezlerde dejeneratif değişikliklere, hiperaktiviteye ve bunun sonucunda adenoid üremelere kadar ilerleyen hiperplazilere yol açmaktadır.

KAYNAKLAR

1. LAMB, J.F., INGRAM, C.G., JOHNSTON, I.A.: Essentials of Physiology, Blackwell Scientific Publications, 205-225, 349-357 (1967).
2. GANONG, W.F.: Review of Medical Physiology, L. Los Altos, California, 277-299, 538-560 (1979).
3. Mc DONALD, L.E.: Veterinary Endocrinology and Reproduction, Lea Feabiger, Philadelphia, 313-184 (1969).

4. RADKE, W.J., ALBASI, C.M., HARVEY, S.: Hemorrhage and Adrenocortical Activity in the Fowl, *General and Comparative Endocrinology*, 60, 204-209 (1985).
5. GOLDEN, D., LOTPROP, C.: A Retrospective Study of Aldosterone Secretion in Normal and Adrenopathic Dogs, *Journal of Veterinary Internal Medicine*, 2: 3 (1988).
6. GUYTON, C.A.: *Fizyoloji, Çeviri Güven Kitabevi, Sanem Matbaası, Ankara*, 167-186 (1978).
7. KON, Y., HASHIMOTO, Y., KITAGAWA, H.: Morphological and immunohistochemical studies of juxtaglomerular cells in the carp. *Jpn. J. Vet. Sci.* 49(2): 323-331 (1988).
8. BRUNNER, H.R., WAEBER, B., NUSSBERGER, J.: Renin secretion responsiveness: Understanding the efficacy of renin-angiotensin inhibition. *Kidney International*, 34: 26, 80-85 (1988).
9. GUYTON, C.A.: *Fizyoloji, Çeviri: Güven Kitabevi, Sanem Matbaası, Ankara* 1: 429-430 (1977).
10. AURELL, M.: Aspects of the role of intraglomerular pressure as a cause of progressive renal damage. *Drugs* 35: 5, 42-47 (1988).
11. ROBILLARD, J.E., WEISMANN, D.N., GOMEZ, R.A. et al.: Renal and adrenal responses to converting-enzyme inhibition in fetal and newborn life. Copyright, the American Physiological Society. 249-255 (1983).
12. MAZANTI, I., HERMANN, K.L., NIELSEN, A.H. et al.: Ultrafiltration of renin in the mouse kidney studied by inhibition of tubular protein reabsorption with lysine. *Clinical Science* 75: 331-336 (1988).
13. BERKOW, R., TALBOTT, J.: *The Merck Manual of Diagnosis and Therapy*, Merck Rahway N.J. USA 1267-1300.
14. WEISMANN, D.N., HERRIG, J.E., Mc WEENY, O.J. et al.: Renal and adrenal responses to hypoxemia during angiotensin-converting enzyme inhibition in lambs. *Circ. Res.* 52: 179-187 (1983).
15. FERRIS, T.F., HERDSON, P., DUNHILL, M.S. et al.: Toxemia of pregnancy in sheep: A clinical, physiological and pathological study. University of Auckland Medical School, New Zealand (1969).
16. SIMON, E., MARTIN, D., TRIGG, D. et al.: Contribution of the distal tubule to potassium excretion in experimental glomerulonephritis. *Kidney International*. 34: 122-134 (1988).
17. HILL, P.A., COGHLAN, J.P., SCOGGINS, B.A. et al.: Structural and functional studies of the adrenal cortex and renal juxtaglomerular apparatus.

- tus in pregnant sheep subjected do sodium depletion or loading. Pathology 16: 285-290, (1988).
18. HILL, P.A., COGHLAN, J.P., SCOGGINST, B.A. et all.: Functional and morphological study of the adrenal cortex and kidney in ovine toxemia of pregnancy. Journal of Pathology 144: 1-13 (1984).
 19. HILL, P.A.: Structural studies of adrenal zona glomerulosa and renal juxtaglomerular apparatus in pregat sheep. Cell tissue research 232: 177-187 (1983).
 20. ERTÜRK, E., OKUYAN, R., TUNCEL, E. ve ark.: Merinos erkek kuzularının konsantre yemle beslenmesi sonucu şekillenen böbrek ve mesane taşlarının patolojisi, biyokimyası ve sağıtımı konusunda bir araştırma. U.Ü. Araştırma Fonu Kesin Raporu (1986).
 21. ERTÜRK, E., OKUYAN, R., TUNCEL, E. ve ark.: Merinos erkek kuzularının konsantre yemle beslenmesi sonu böbrek taşlarının şekillenmesi ve Vit-A ile alkalileştirilmiş su içirilmesinin koruyucu etkilerinin histopatolojik olarak araştırılması. U.Ü. Vet. Fak. Dergisi (Yayında).
 22. DRURY, R.A., WALLINGTON, E.A., CAMERON, R.: Carletons histological technigue. Oxford University Press, New York, Toronto up. 305-307 (1967).
 23. BARANOWSKI, R.L., WESTENFELDER, C.: In vivo renal angitensin converting enzyme activity decreases in glycerol induced acute failure. Kidney International. 34: 321-326 (1988).
 24. DIBARTOLA, S.P., RUTGERS, H.C., ZACK, P.M. et all.: Clinico-pathologic Findings associated with chronic renal disease in cats. JAWA, 190: 9 (1987).
 25. GLAHN, R.P., WIDEMANN, R.F., COWAN, Jr.: Effect of dietary acidification and alkalization on urolith formation and renal function in single comb white leghorn hens. Poultry Science. 67: 1994-1701 (1988).